-8- HIPERTENSIÓN PULMONAR COMO HALLAZGO INCIDENTAL

Autores: Pablo Álvarez Vega, Armando Oterino Manzanas, David González Calle, Irene Jiménez Jurado, Javier Martín Moreiras, Sergio Cadenas Menéndez.
Centro de trabajo: Complejo Asistencial Universitario de Salamanca

Varón de 59 años, sin hábitos tóxicos y alérgico a inhibidores del enzima convertidor de angiotensina (IECAs), que como antecedentes presentaba: hipertensión arterial, leucemia aguda mieloblástica FISH positivo para 11q23, con infiltración del sistema nervioso central, aspergilosis pulmonar invasiva secundaria a tratamiento, trasplante alogénico haploidéntico con remisión completa, insuficiencia renal crónica moderada tóxica con proteinuria, fibrosis hepática e hipotiroidismo grave secundarios a amiodarona en tratamiento sustitutivo.

El paciente había sido valorado en consultas externas de neumología por disnea de moderados esfuerzos de meses de evolución por lo que se solicitaron pruebas de función respiratoria:

FEV_1/FVC	-	78,79%
FEV1	2,18 L	71,1%
FVC	2,77 L	71,7%
TLC	3,48 L	54,2%
RV	1,03 L	45,1%
RV/TLC	-	80%
DLCOc	2,39 mmol/min/kPa	21,1%
DLCOc/VA	-	55,8%

Acude a urgencias tras haber presentado un episodio sincopal, sin pródromos ni ninguna otra clínica asociada. En la exploración física presentaba buen estado general aunque precisaba oxigenoterapia suplementaria para mantener saturación de oxígeno 90%. Afebril. Se realizó angioTC de urgencias en el que se descartó TEP, pero donde se observó importante derrame pericárdico (imagen 1), por lo que a continuación se solicitó ecocardiograma urgente en el que se confirmó la presencia de importante derrame pericárdico que condicionaba taponamiento pericárdico, por lo que se trasladó a la Unidad Coronaria para realizar pericardiocentesis.

Una vez drenado el derrame se constató la presencia de importante dilatación de ventrículo derecho con signos de hipertensión pulmonar grave tanto por ecocardiograma como por cardio RM (imagen 2), motivo por el que se solicitó un cateterismo cardiaco derecho en el que se obtuvieron los siguientes resultados**:** PAP: 103/33/55 mmHg. PCP: 12, PTDVI 11 mmHg. Resistencias pulmonares: 5 UW; SaO2 en aorta 80% y arteria pulmonar 47%. PADm: 19 mmHg. GC: 4,3 L/min; IC: 2.07 L/min/m^2. Prueba vasodilatadora con Epoprostenol suspendida a los 15 minutos por caída del GC a 3,7 l/min.

Se estableció el diagnóstico de hipertensión pulmonar y se derivó al paciente al Hospital 12 de octubre para despistaje de enfermedad venooclusiva.

Como pruebas complementarias se realizaron las siguientes:

- Serologías de VIH, VHB y VHC: negativas
- Autoinmunidad incluyendo ANAs, ANCAs y ENAs: negativos
- Ecografía abdominal: discreta alteración difusa de la ecogenicidad hepática sin lesiones focales evidentes. Sin hipertensión portal

Una vez valorados todos los hallazgos, se determinó que, si bien la historia clínica era compatible y el test de vasorreactividad fue sugerente de enfermedad venooclusiva, la DLCO disminuida con corrección por volumen alveolar, la ausencia de hallazgos sugestivos en TAC y la buena evolución del paciente tras realizar tratamiento con ambrisentan y tadalafilo hacen que se descarte, por el momento, dicho diagnóstico.

Dado que los grupos 2, 3 y 4 se habían descartado se establece el diagnóstico de HP grupo 5.

Conclusión: ante un diagnóstico de HP es imprescindible un correcto despistaje de todas las posibles etiologías, así como una buena coordinación entre todos los hospitales con sus unidades de referencia de HP para realizar un correcto manejo de los pacientes

Imagen 1: angioTC en el que se observa derrame pleural e importante derrame pericárdico
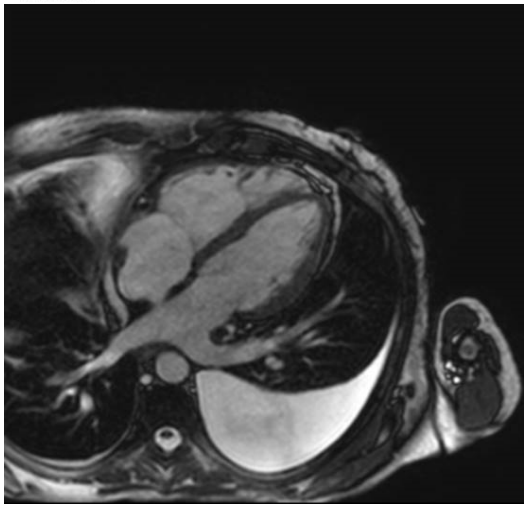
Imagen 2. CardioRM con dilatación de ventrículo derecho