"RÁPIDA PROGRESION ENDOTRAQUEAL DE ADENOCARCINOMA".

AUTORES: Tania Álvaro de Castro, Graciela López Muñiz, Ana Cerezo Hernández, Ana Gómez García, Laura Juez García, Ana Sánchez Fernández.

Centro de trabajo: Hospital Universitario Rio Hortega, Servicio de Neumología, Valladolid.

Antecedentes personales:

Varón de 60 años, exfumador de 5 cigarrillos/día durante 30 años, EPOC moderado en tratamiento con Rilast y Terbasmin, SAHS sin tolerancia a la CPAP, psoriasis e intervenido quirúrgicamente de hernia inguinal. Sin ingresos previos en Neumología.

Remitido desde urgencias a la Consulta de diagnóstico rápido de Cáncer de Pulmón por objetivarse masa pulmonar en Radiografía de tórax al acudir el paciente por aumento de su tos habitual y hemoptisis. Se le realiza TC de tórax donde se objetiva masa pulmonar sólida de 6 x 6 cm parahiliar derecha, que ocasiona atelectasia de LM y LID compatible con cáncer de pulmón, presentando amplia superficie de contacto con aurícula izquierda y signos de infiltración de la arteria interlobar derecha; así como una segunda masa de 5 cm en LID. Se acompaña de adenopatías hiliares derechas, paratraqueales derechas, subcarinales y receso pleuro-ácigo-esofágico. Ante los hallazgos del TC se le solicita una broncoscopia en la cual se aprecian signos de importante infiltración mucosa y signos de compresión extrínseca a nivel de carina principal, así como lesión endoluminal en bronquio intermediario que obstruye completamente su luz. Se realiza biopsia de la masa y de la mucosa infiltrada de carina con resultado positivo para adenocarcinoma.

Enfermedad actual:

Paciente que ingresa en Neumología por empeoramiento progresivo de su disnea de 10 días de evolución, acompañado de aumento de tos con expectoración en ocasiones hemoptoica, sin fiebre ni ninguna otra clínica acompañante.

Exploración física:

Consciente, orientado y colaborador. Taquipneico en reposo. No presentaba ingurgitación yugular. Auscultación cardiaca: arrítmica, sin soplos audibles. Auscultación pulmonar: murmullo vesicular disminuido de forma generalizada con sibilancias espiratorias. Abdomen y extremidades inferiores sin alteraciones.

Exploraciones complementarias:

Analítica: hemograma 40000 leucocitos con 81% neutrófilos, hemoglobina 12.3 g/dl, plaquetas 553000. En la bioquímica no había alteraciones salvo PCR 122.

Gasometría arterial basal: pH 7.42, pCO2 40, pO2 45, HCO3 26.

Radiografía tórax: masa en base derecha que ocasiona atelectasia basal.

ECG: FA a 100lpm sin alteraciones de la repolarización.

Evolución:

Durante el ingreso el paciente presenta un empeoramiento rápido y brusco de su disnea con importante trabajo respiratorio, por lo que se decide realizar TC torácico urgente para descartar TEP objetivando una gran progresión endotraqueal de la lesión tumoral ya conocida que condiciona importante reducción de la luz traqueal. Se comenta con el servicio de oncología que desestiman inicio de tratamiento dada la situación del paciente. Finalmente se decide de acuerdo con el paciente y la familia intentar un abordaje endoscópico para valorar la posibilidad de un tratamiento paliativo pero antes del traslado el paciente fallece.

Discusión:

El cáncer de pulmón continúa siendo la causa más importante de muerte por cáncer en el mundo, constituyendo el de no células pequeñas el 85%. Pese a las campañas de deshabituación tabáquica, teniendo en cuenta el pronóstico de la enfermedad y la supervivencia de los pacientes, el cáncer de pulmón continúa siendo un problema de salud pública de primer orden. La supervivencia a los 5 años viene estimada en un 13%. El adenocarcinoma sigue siendo el tipo histológico más común de cáncer de pulmón.

Cuando se diagnostica un paciente con carcinoma broncogénico en estadío avanzado, lo que ocurre habitualmente, o cuando progresa a pesar del tratamiento, puede requerir medidas paliativas o de soporte y es de destacar que aproximadamente en un tercio de los casos se desarrolla obstrucción de la vía aérea principal. Si ésta es significativa, el paciente puede presentar una limitación importante en su calidad de vida debido a disnea grave, estridor, sofoco e incluso fallo respiratorio. En estos casos se indica el tratamiento endoscópico, bien sea mediante vaporización con láser, crioterapia, electrocauterio, tratamiento fotodinámico, braquiterapia o endoprótesis, con el único fin de mejorar las condiciones del enfermo durante el tiempo de supervivencia. Para realizar esta técnica es necesario que esté permeable el árbol bronquial distal a la zona tumoral a tratar, que exista parénquima pulmonar funcionante más allá de la obstrucción y que los síntomas de la enfermedad tumoral sean predominantemente respiratorios.

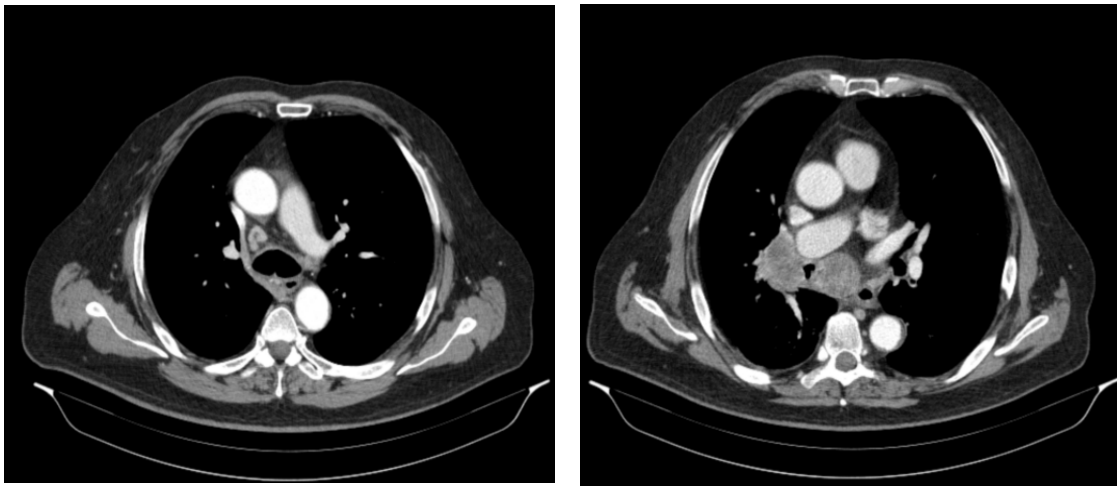

Figura 1

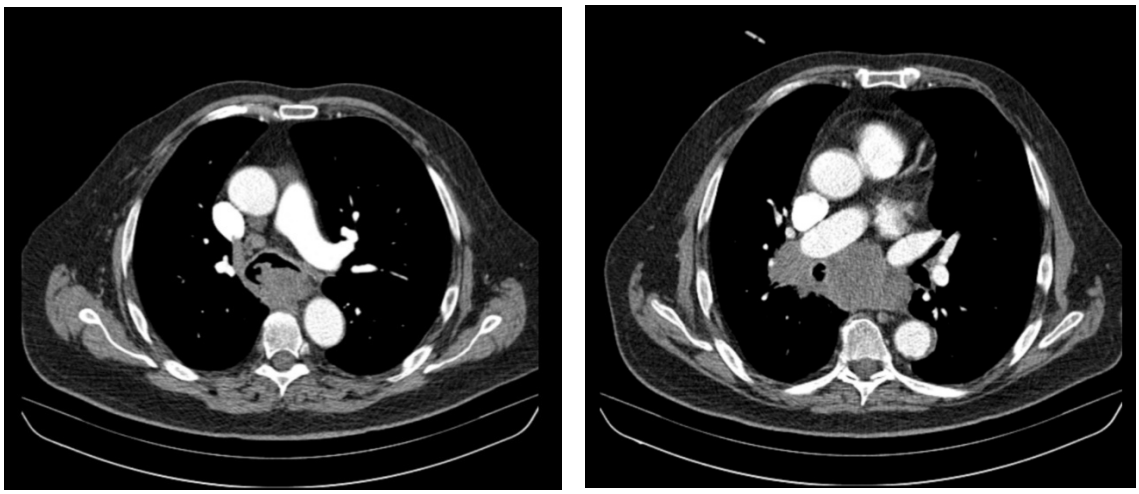

Figura 2: se objetiva gran progresión endotraqueal de la lesión tumoral ya conocida, condicionando una importante reducción de la luz traqueal, al compararlo con el TC previo de hacía 15 días (Figura 1).