"UNA NEUMONÍA RECIDIVANTE CONTRALATERAL"

Autores: Gómez Arenas, Ana María; Alonso Mallo, Enrique; Pajares Mediavilla, Rosa

Centro de Trabajo: Servicio de Neumología. Complejo Asistencial Universitario de Palencia.

1. Exposición del caso:

Mujer de 64 años, natural y residente de Palencia. Sin alergias medicamentosas conocidas.No hábitos tóxicos. Alergia al polen desde hace 30 años, vacunada el ultimo año. Hipercolesterolemia. Ferropenias repetidas en la fase menstrual activa. AIT carotídeo derecho de perfil embolígeno con hallazgo de FA paroxística. Linfoma no Hodking folicular grado I con estudio de extensión negativo. Intervenida de otoesclerosis, histerectomía y doble anexectomia por mioma y varices.Entratamieno con Apocard 100. Xarelto. Zaditen colirio.

La paciente acude a su MAP con cuadro de fiebre, tos y expectoración mucopurulenta, siendodiagnósticada de Neumonía basal derecha (Ver Fig.1) y tratada con antibiótico (levofloxacino).Cuatro semanas después (Diciembre de 2016) ingresa en nuestro servicio por cuadro de 3 días de evolución de dolor de espalda y fiebre de hasta 38ºC, acompañado de hemoptisis.

En la **Exploración física:** palidez mucocutánea, lo más destacable en la auscultación pulmonar crepitantes en la base pulmonar izda. El resto de la exploración es normal.

En las **pruebas complementarias:** lo más destacable es una Hb de 9,6 con Hto de 28% con una VSG de 46 sin leucocitosis ni desviación a la izda. Creatinina 1,3 PCR 50,1 FG de 43. TP 53% INR 2,1. Serología negativa para VIH y VHB. Proteinograma normal. Autoinmunidad: ANA 1/160 homogéneo. ANCA 1/640. p-ANCA, resto negativos.En el sistemático de orina proteinuria leve y microhematuria, debido a esto se realiza interconsulta a nefrología que solicitan un estudio de autoinmunidad (visto previamente).

En*RX de tórax*se observa un infiltrado base pulmonar izda. (Ver Fig.2)

Realizamos una *broncoscopia*en el que se observa sangrado izdo de predominio en LI con salida de líquido sonrosado en BAS. El BAS flora saprofita habitual y anatomía patológica: frotis de fondo hemático sin datos citológicos concluyentes de malignidad.

La pruebas funcionales: FVC 70% FEV1 80,3% FEV1/FVC 112%. DLCO 101 % KCO 125 %

Se realiza *una ecografía abdominal* en la que no se aprecian alteraciones ecográficas significativas agudas.

En el *TAC de Tórax:*(Ver Fig.3)Ocupación extensa de LII y también en Língula, por áreas de consolidación alveolar con broncograma aéreo, alternando con otras con patrón de vidrio deslustrado. Algún pequeño infiltrado disperso en LSI, uno destacado adyacente a la cisura, algunas pequeñas en segmento anterior y alguna pequeña

consolidación también en pulmón derecho la más destacada en región medio basal del LID. De probable naturaleza hemorrágica (hemorragia alveolar) en el contexto de anemización sin alteraciones significativas de la serie blanca.

Se realiza una *biopsia renal* en el que se observan lesiones en forma de necrosis de ovillo glomerular y proliferación extracapilar en algunos con semilunafibroepitelial en otros. El intersticio presenta agregados inflamatorios con presencia de polinucleares. La inmunofluorescencia revela depósitos lineales de forma parcial en los ovillos glomerurales. Compatible con glomerulonefritisextracapilar tipo 1 (Enfermedad Goodpasture).

Evolución: Inicialmente se pauta tratamiento empírico con amoxicilina-clavulánico, codeisan, aerosoles de anchafibrin por hemoptisis, observándose mejoría de la sintomatología. Una vez llegado al diagnóstico se comienza con 3 bolus de 1 g de metilprednisolona durante 3 días y posteriormente se complementa el tratamiento con 1 bolus de ciclofosfamida (700 mg) y corticoides 60 mg/dia/vo.

Debido a la estabilidad clínica: sin disnea, sin hemoptisis, buena saturación de oxigeno, diuresis conservada y con mejoría de la función renal se decide alta hospitalaria (25 de Enero de 2017).

Con **diagnóstico** de: **Glomerulonefritis proliferativa extracapilar tipo1 y hemorragia alveolar. Posible enfermedad de Goodpasture.**

Con**tratamiento al alta**: Pantoprazol 40/24h. Prednisona 60 mg/24h.Mycostatin enjuagues tras comidas. Natecal D/24h. Septrin 400/80 mg/24h. Apocard 100/12h. Resil calcio/24h. Clexane 60 mg/24h.

2. Discusión:

El Síndrome hemorragia alveolar difusa (SHAD) es una entidad poco frecuente pero potencialmente mortal, se caracteriza por una triada clásica: anemia, hemoptisis e infiltrado alveolares bilaterales difusos. Se define como la presencia de sangre en los espacios alveolares distales. Para poder llegar a su diagnóstico es necesario una buena historia clínica, determinaciones de laboratorio (ANCA y otros marcadores)y la información que podemos obtener de la biopsia es muy útil,tanto morfológicos como de inmunofluorescencia. El BAL (hemosiderófagos) es útil sobre todo cuando la presentación simula otras formas de enfermedades intersticial o infección.Las enfermedades que tiene capacidad para producir SHAD se pueden clasificar según se asocie a capilaritis pulmonar (es expresión de vasculitis asociada) o sin capilaritis(hemosiderosis pulmonar idiopática, SdGoodpasture,daño alveolar difuso,linfangioleiomiomatosis…).El tratamiento de inducción consiste en bolos de GC y ciclofosfamida+/- otros inmunosupresores. Es esencial llevar un tratamiento de mantenimiento para evitar recidivas.

3. Bibliografía:

- R.J. Green,S.J. Ruoss,S.A. Kraft,S.R. Duncan,G.J. Berry,T.A. Raffin

Pulmonary capillaritis and alveolar hemorrhage. Update on diagnosis and management. Chest, 110 (1996), pp. 1305-1316.

- 2.P.T. Kelly,E. Haponik

Goodpasture's syndrome: molecular and clinical advances. Medicine (Baltimore), 73 (1994), pp. 171

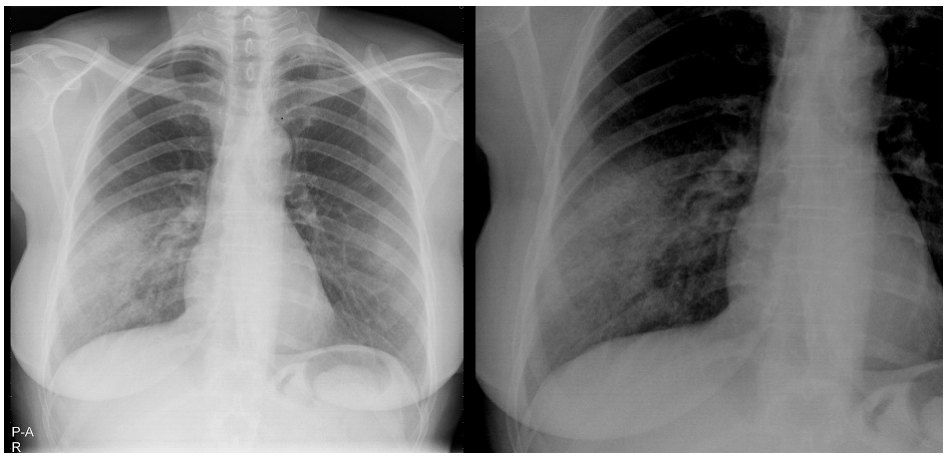

Fig. 1

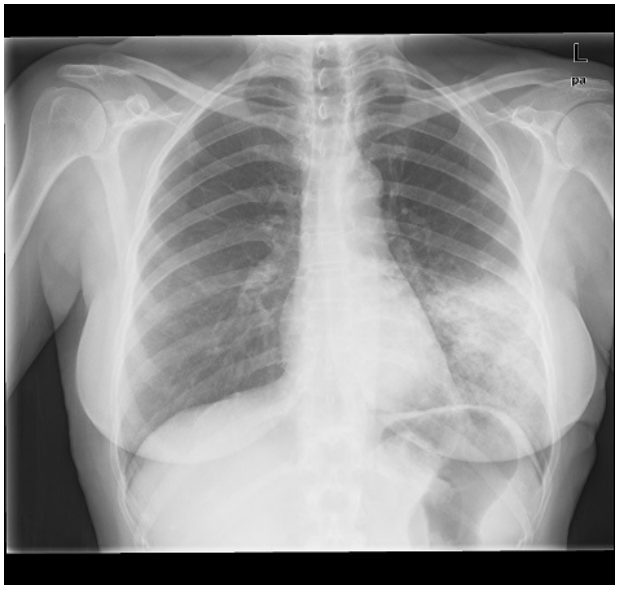

Fig.2

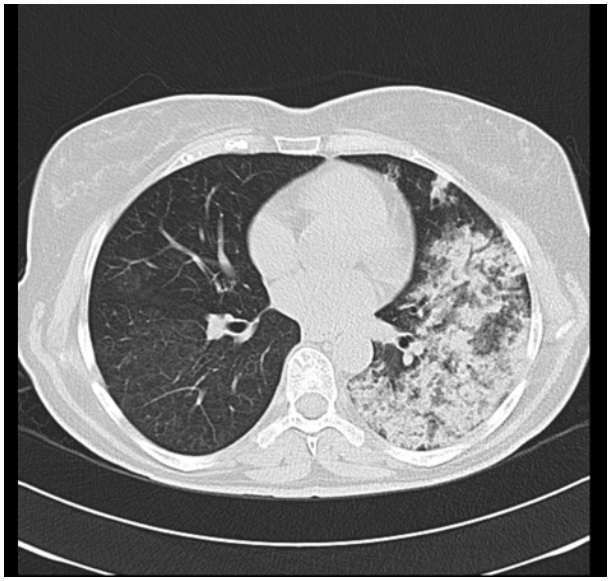
Fig. 3