"NEUMONÍA DE LENTA RESOLUCIÓN, ¿POR QUÉ?"

Autores: Pablo Álvarez Vega, Miguel Ángel Hernández Mezquita, Alexis Morales Boscán, Andrea Jiménez Jurado, Marco López Zubizarreta, Virginia Guevara Velázquez.
Centro de Trabajo: Servicio de Neumología y Servicio de Aparato Digestivo. Hospital Universitario de Salamanca.

Caso clínico

Paciente con antecedentes personales de lobectomía de lóbulo inferior izquierdo (LII) por tuberculosis (TBC) pulmonar hace 25 años, válvula aórtica mecánica y EPOC moderado que acudió a consulta de Neumología tras haber estado ingresado por neumonía en LII para realización de seguimiento.
El paciente se encontraba en situación basal, afebril, con escasa tos y expectoración verdosa. Sin embargo, la evolución radiológica no era favorable. Se solicitó un TAC (figura 1) que puso de manifiesto un engrosamiento irregular con estenosis distal que afectaba a bronquios del culmen y una formación de 25x25 mm de aspecto quístico denso con extensión a pleura y engrosamiento pleural, que podría corresponder a mucocele o neoformación. Estos hallazgos no aparecían en estudios previos.
Se realizó fibrobroncoscopia (FBC) donde se evidenció muñón de lobectomía LII normal y discreto engrosamiento de carinas de división del lóbulo superior izquierdo, sin signos de infiltración. Todas las muestras de anatomía patológica y microbiología resultaron negativas.
Se solicitó PET-TC (figura 2) en el que se objetivó una masa densa irregular con calcificaciones puntuales en regiones basales del pulmón residual izquierdo de 3,4x3,3 cms con bordes anfractuosos y espiculados y metabolismo elevado (SUVm: 9,9 g/mL.) que sugería etiología neoplásica.
Se realizó una segunda FBC, con hallazgos endoscópicos similares a la anterior. Se tomaron nuevas muestras, de las que el BAS, punción transbronquial, biopsia y cepillado fueron negativos para malignidad pero se hallaron colonias e hifas de Actinomyces. Se descartó la posibilidad de contaminación oral, por aparecer las hifas mezcladas con macrófagos alveolares y células bronquiales.
Ante el hallazgo descrito se Inició tratamiento con Doxiciclina y terapia inhalada con antimuscarínicos de larga duración (LAMA) y broncodilatadores de corta duración (SABA) con importante mejoría clínica. En los sucesivos TAC de control se objetivó una disminución notable de la lesión, que en la actualidad mide 2,4 x 2,2 cm y que presenta zonas hipodensa internas.

Discusión

El diagnóstico de la actinomicosis es difícil si no va guiado por la sospecha clínica[1] ya que precisa un cultivo específico en medios para anaerobios. Puede sospecharse en situaciones de neumonía con signos sugestivos de tumoración, infección refractaria o recidivante e imagen de masa o nodulo pulmonar[2]. Así mismo, la actinomicosis ha sido asociada a cuadros de neumonía organizada. Es común la existencia de enfermedad broncopulmonar de base, y rara vez se diagnostica en una etapa temprana de la infección[1] debido a que la clínica es insidiosa, lentamente progresiva y poco específica, con un retraso en el diagnóstico habitualmente de unos 6 meses.
Los estudios de imágenes no ofrecen un diagnóstico específico, pero permiten una definición más precisa de las dimensiones y extensión de la infección. Las pruebas complementarias son de escaso valor diagnóstico en esta entidad; la FBC no suele ser diagnóstica, aunque puede ser útil para descartar entidades como la tuberculosis[2]. Se ha descrito la captación positiva de la PET-TC en este tipo de lesiones[3], como sucedió en nuestro caso, lo que orientaba hacia un proceso tumoral.

Actinomyces es sensible a gran variedad de antibióticos: betalactámicos, tetraciclinas, eritromicina, clindamicina, imipenem y estreptomicina[4]. La duración del tratamiento lo determina la carga inicial de la infección, su localización y la respuesta clínica y radiológica[5].

Bibliografía

1. Brook I. Actinomycosis: diagnosis and management. South Med J. 2008;101:1019-23

2. Llompart M, Chiner E, Signes-Costa J, Arriero JM, Gomez-Merino E, Andreu A, Pastor E, Ortiz de la Tabla V. Actinomicosis torácica: una vieja entidad con nuevas expresiones clínicas. Ann Med Interna 2005;22:124-129.

3. Hoekstra CJ, Hoekstra OS, Teengs JP, Postmus PE, Smit EF. Thoracic actinomycosis imaging with fluorine-18 fluoro- deoxyglucose positron emission tomography.ClinNucl Med. 1999;24:529-30.

4. Russo TA. Agents of actinomycosis. In. Mandell GL, ed. Principles and Practice of Infectious Disease.5th edn. New York, Churchil livingstone,19952645-2654.

5. Smith AJ, Hall V, Thakker B, Gemmell CG. Antimicrobial susceptibility testing of Actinomyces species with 12 antimicrobial agents. J AntimicrobChemother. 2005;56:407-9.

Fig. 1

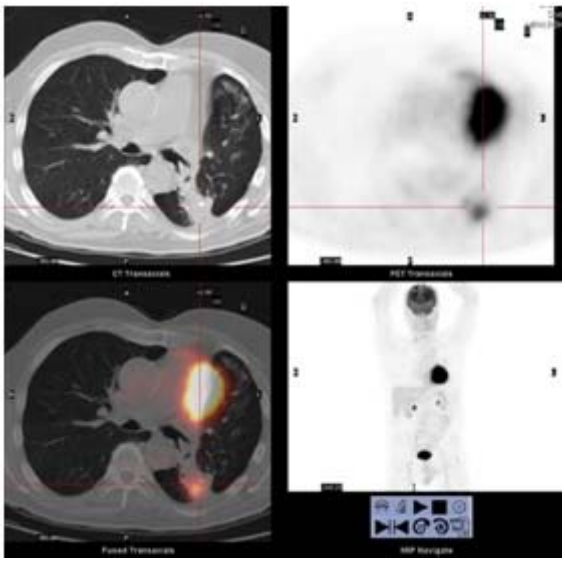

Fig. 2