“DIAGNÓSTICO DIFERENCIAL COMPLEJO ENTRE GRANULOMATOSIS CON POLIANGEÍTIS Y TUBERCULOSIS PULMONAR”

Autores: Sandra Tello Mena (MIR 1), Karla Fabiola Escobar Ramírez (MIR 2), Jesús Pérez Sagredo (MIR 3), Emiliano José Briceño Meléndez (MIR 3), Teresa Díaz de Terán López (MIR 3), Adela Antelo del Río (MIR 4), Carmen Rosa Vargas Arévalo (MIR 4).

Centro de trabajo: Servicio de Neumología Hospital Universitario Marqués de Valdecilla de Santander (HUMV).

Caso clínico: Mujer de 72 años con hipertensión arterial e hipertiroidismo con bocio resuelto como únicos antecedentes de interés, que acude a Urgencias en dos ocasiones por cuadro de debilidad y dolor en ambos pies hasta tobillos con distribución en forma de calcetín, con dudosas parestesias, que impedían bipedestación y deambulación. Mejoró parcialmente con tratamiento intramuscular corticoideo. Asoció además astenia intensa con hiporexia, y aparición de úlceras orales dolorosas en los últimos días. En este contexto acude de nuevo a Urgencias por enrojecimiento de ojo derecho, fotofobia y dolor. Se realiza analítica objetivándose Hb de 8,2 con inicio de tratamiento con hierro oral. Ante ausencia de mejoría clínica con mayor astenia es derivada de nuevo a Urgencias dos meses después del inicio de todo el cuadro objetivándose en la analítica Hb 6,7, junto con eosinofilia periférica de hasta 20,2%, además de infiltrado pulmonar bilateral difuso en radiografía de tórax (*imagen 1*). Se realiza TAC torácico con hallazgo de dos condensaciones cavitadas en ambos vértices *(imagen 2)* y afectación parcheada difusa y bilateral de predominio periférico con pequeños infiltrados poco definidos en árbol en brotes y áreas reticulares, de predominio en lóbulos inferiores *(imagen3)*, añadiéndose un patrón en vidrio deslustrado en ambas bases estableciendo como primeras posibilidades diagnósticas posible tuberculosis vs hemorragia alveolar.

Se decide ingreso y se realiza estudio dirigido a descartar Tuberculosis con Mantoux negativo, broncoscopia con tinción Zhiel-Neelsen negativa en BAL y BAS; cultivo de micobacterias en BAL y Quantiferon pendientes de resultados, frotis de BAS inflamatorio con presencia de eosinófilos y sin evidencia de granulomas. Además aumento de reactantes de fase aguda (VSG 120 y PCR 33,3), elemental y sedimento de orina con proteínas +, >90 hematíes/campo con 70% de hematíes dismórficos, cociente (micro) albumina/creatitina urinaria 243,2 mg/g (Normal < 30).

Se descarta en un principio proceso infeccioso estableciendo como diagnósticos de sospecha Granulomatosis eosinofílica o Síndrome de Churg-Strauss ante los datos de afectación pulmonar y eosinofilia; y granulomatosis con poliangeítis (GPA) tras obtener estudio inmunológico con presencia de Anticuerpos anti- PR3 a título de 76, por lo que se realizó tratamiento de inducción con 3 bolos de 500 mg de metilprednisolona ev/24h obteniendo gran mejoría clínica, analítica y radiológica. Se realiza biopsia renal en la que se aprecia Glomerulonefritis proliferativa extracapilar tipo 3 (pauciinmune) e inmunofluorescencia negativa, por lo que se decide comenzar tratamiento con Ciclofosfamida a dosis de 10 mg/kg cada 2 semanas.

Se decide alta, aún con cultivos de micobacterias pendientes de resultados, que tras 1 mes confirman aislamiento de Micobacterium Tuberculosis complex comenzando tratamiento tuberculostático que aún mantiene la paciente.

Discusión: La granulomatosis con poliangeítis (GPA) es una enfermedad rara con una incidencia máxima en la cuarta o quinta década. Hombres y mujeres están afectados por igual y el 80-97% son de raza blanca. Es una vasculitis necrotizante multisistémica que afecta generalmente a las vías respiratorias superiores e inferiores y a los riñones. Se caracteriza por afectar a vasos de pequeño y mediano calibre. Las manifestaciones clínicas más frecuentes son afectación del tracto respiratorio superior (sinusitis destructiva, deformidad en silla de montar, rinitis...), afectación pulmonar (nódulos cavitados, hemorragia alveolar), glomerulonefritis necrotizante extracapilar, anemia, síndrome general, artralgias, etc. Es típica la presencia de nódulos pulmonares múltiples (60%) en ocasiones cavitados (25-50%), así como atelectasias segmentarias o lobares, infiltrados pulmonares o tractos fibróticos parenquimatosos (1) (2).
El diagnóstico de la GPA se basa en la combinación de los hallazgos clínicos y resultados de estudios de imagen y pruebas de laboratorio básicas no específicas (marcadores inflamatorios como la VSG y niveles elevados de PCR, hemograma completo, parámetros de función renal, y el análisis del sedimento de orina).

Hay una asociación fuerte y específica con autoanticuerpos dirigidos contra la proteinasa 3, un componente de los gránulos azurófilos de los neutrófilos. La presencia de tales anticuerpos es un fuerte indicador diagnóstico de GPA, pero no debe usarse en lugar de diagnóstico histológico.

La GPA y la tuberculosis presentan gran mimetismo clínico-radiológico como en nuestro caso.
Por su parte, la TBC produce típicamente lesiones fibro-cavitarias en los vértices y múltiples cavidades con cambios cicatriciales. La presencia de cavitación puede ser un indicador de actividad y el hallazgo de imágenes en árbol en brote indica diseminación broncógena de la infección. Las imágenes radiológicas son difíciles de diferenciar de las producidas por vasculitis, como ocurrió con nuestro caso. Como existen muchas similitudes clínicas entre la TBC y la GPA se debe ser cauteloso en la interpretación de la prueba ANCA positiva en pacientes que viven en zonas con alta prevalencia de TBC, como es el caso de Cantabria, puesto que en pacientes con TBC sin GPA coexistente también existe positividad de c-ANCA (hasta 40%, de los cuales 30% son anti PR3+). La coexistencia de infección, inmunosupresión y actividad de enfermedades autoinmunes, plantea dilemas de difícil resolución (3).

En nuestro caso las imágenes radiológicas nos plantearon dudas con respecto al diagnóstico, llegando a descartar inicialmente TBC tras la positividad de anti PR3, pruebas de imagen y datos de laboratorio compatibles con GPA, y negatividad de pruebas diagnósticas de TBC. Ante la baja sospecha de TBC se comenzó el tratamiento de inducción de la GPA con bolos de corticoides y, posteriormente, tras confirmar enfermedad con biopsia renal se inició tratamiento con Ciclofosfamida. En nuestro caso el tratamiento de la vasculitis no tuvo, en principio, repercusión sobre la enfermedad tuberculosa.

Pulmonary vasculitis Murray and Nadel's Textbook of Respiratory Medicine, 60, 1066-1080. e9. (2) Christian Pagnoux (2016): "Updates in ANCA-associated vasculitis". *Eur J*

Rheumatol. 2016 Sep; 3(3): 122–133. (3) Flores-Suárez LF, Cabiedes J, Villa AR, Van der Woude FJ; Alcocer-Varela J. Prevalence of antineutrophil cytoplasmic antibodies in patients with tuberculosis. *Rheumatology (Oxford)* 2003; 42 (2): 223-9.

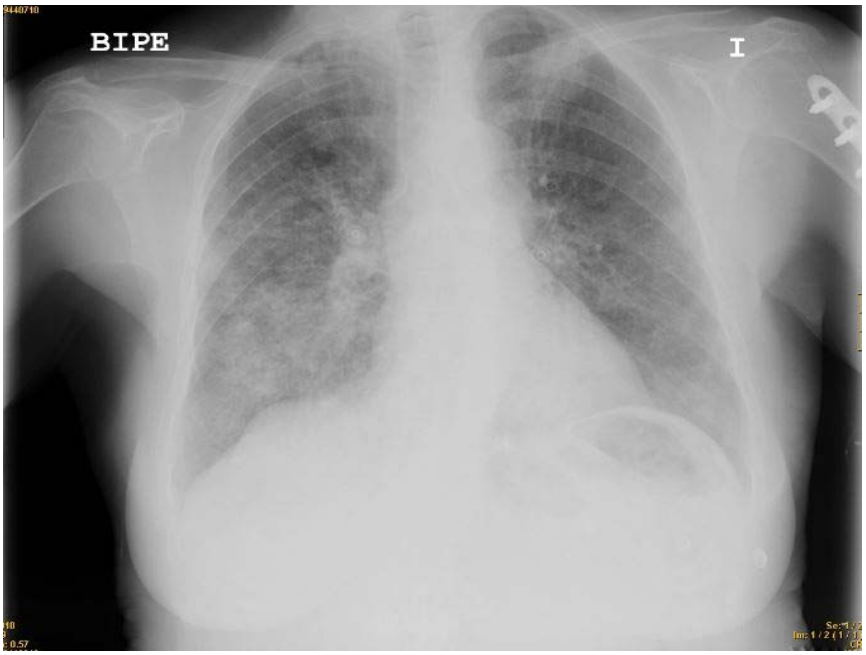

IMAGEN 1

IMAGEN 2

IMAGEN 3