HEMOPTISIS, ¿Y QUÉ HAGO SI NO SE DETIENE?

Autores: López Muñiz; Graciela, Álvaro de Castro; Tania, Cerezo Hernández; Ana, Gómez García; Ana, Jiménez Massa; Ana Esther, del Campo Matías; Félix.

Centro de trabajo: Servicio de Neumología del Hospital Universitario Rio Hortega. Valladolid.

Varón de 72 años con antecedentes de hipertensión arterial y fibrilación auricular con respuesta ventricular rápida mal controlada que precisó implantación de marcapasos así como tratamiento anticoagulante y antiarrítmico.

Desde el punto de vista neumológico: fibrotórax izquierdo secundario a tuberculosis pulmonar correctamente tratada así como neumotórax en pulmón contralateral que precisó pleurodesis mediante toracoscopia. Bronquiectasias colonizadas por Pseudomonas aeruginosa y enfermedad pulmonar obstructiva crónica grado III GOLD con triple terapia.

ENFERMEDAD ACTUAL:

El paciente ingresa en nuestro servicio, tras ser dado de alta de la unidad de cuidados intensivos donde se le descartó síndrome coronario agudo, por disnea progresiva de tres días de evolución, dolor torácico, como tos y expectoración purulenta.

A la exploración física llamaba la atención la presencia de taquipnea y desaturación, precisando ventimask con una FiO2 28%; a la auscultación pulmonar, sibilancias dispersas en todos los campos pulmonares. No se evidenciaban otras alteraciones.

PRUEBAS COMPLEMENTARIAS:

-**Analítica al ingreso**: neutrofilia sin leucocitosis, poliglobulia y plaquetas normales. INR en rango. Función renal e ionograma conservado.
-Radiografía de tórax: marcapasos íntegro y en buena posición. Fibrotórax izquierdo con engrosamiento pleural. (imagen 1)
-ECG: arritmia por fibrilación auricular con respuesta ventricular conservada. Sin alteraciones de la repolarización.

EVOLUCIÓN:

Al ingreso se inicia tratamiento broncodilatador nebulizado, corticoterapia sistémica a bajas dosis y antibioterapia empírica según antibiogramas previos, con buena respuesta clínica, disminuyendo el volumen y la purulencia del esputo así como la disnea.

Previo a ser dado de alta, el paciente presenta episodio de hemoptisis amenazante (250ml en una hora), precisando la realización de broncoscopia urgente e inicio de tratamiento procoagulante endovenoso con ácido tranexámico, suspendiéndose la anticoagulación. Tras la instilación de suero frío y adrenalina y la aspiración de abundantes restos hemáticos, se observa desestructuración importante del árbol bronquial izquierdo, con coágulo adherido a la entrada de la língula.

Estabilizado el paciente, se repite broncoscopia dos días después por persistencia del sangrado aunque de menor cuantía, sin evidenciarse causa endobronquial. Se realiza TC (imagen 2) y angiografía, procediendo a embolizar la arteria bronquial izquierda, que está dilatada. Durante estos días, se obtienen resultados microbiológicos (Pseudomonas aeruginosa y Stafiloco aureus meticilin-sensible, modificando la antibioterapia según antibiograma.

Tres días después de la retirada del ácido tranexámico, nuevo episodio de hemoptisis amenazante; solicitándose nueva arteriografía, y en este caso se embolizan ramas de la mamaria interna y de la subclavia ipsilateral. Tras ser desestimado por Cirugía torácica por alto riesgo quirúrgico, presenta nuevo episodio (300ml en 10 minutos), realizándose nueva broncoscopia para instilación de ácido tranexámico. Por cambios en las resistencias de los gérmenes, inicia colistina endovenosa, con disminución progresiva de la hemoptisis que se resuelve finalmente 42 días después. Al alta se reinicia tratamiento anticoagulante a dosis profilácticas y se mantiene tratamiento antibiótico nebulizado domiciliario, sin evidencias de nuevo sangrado hasta el momento actual.

DISCUSIÓN:

Entre las posibles causas de hemoptisis en los pacientes con patología respiratoria de base, las más frecuentes son, la bronquitis crónica, las bronquiectasias, y en cáncer de pulmón, y dentro de estas, las que se presentan con una mayor gravedad por lo general van a ser la tuberculosis y las bronquiectasias (como resultó el caso de nuestro paciente)[1,2].

En el tratamiento de las mismas son necesarias medidas básicas que incluyen el tratamiento antibiótico evitando la vía inhalada, antitusígeno y ya en el caso de las hemoptisis amenazantes siempre va a primar la protección del pulmón contralateral y realización de broncoscopia flexible para intentar detener el sangrado. La técnica con mayor tasa de éxito es la arteriografía, con un 80% siendo además el tratamiento de elección en las hemoptisis secundarias a bronquiectasias[3], aunque con alta tasa de recidivas. Estando la cirugía indicada en situaciones de riesgo vital. En nuestro paciente tras haber llevado a cabo todas las pruebas diagnósticas/terapéuticas a nuestro alcance una vez descarta la cirugía, el cuadro se resolvió con una medida tan básica como el tratamiento endovenoso de la sobreinfección

BIBLIOGRAFÍA:

-Manual de diagnóstico y terapéutica Médica. Hospital 12 de Octubre.

-Medicina Interna. Farreras-Rozman

- Diagnóstico y tratamiento de las bronquiectasias. Montserrat Vendrell, Javier de Gracia et al.

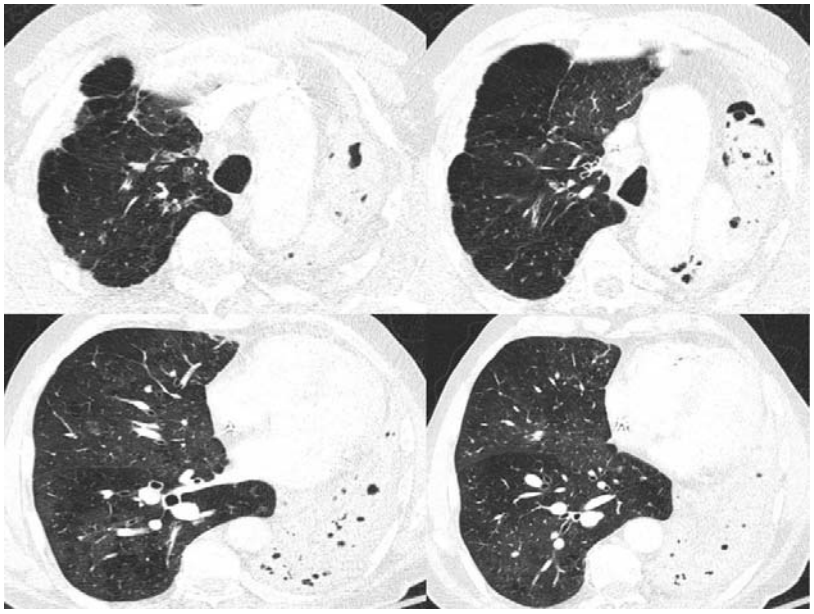
Imagen TC

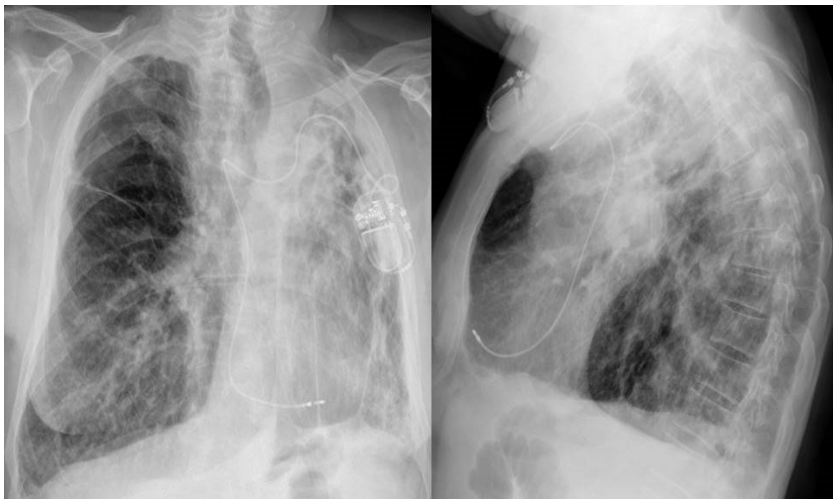
RX