" LESIONES LÍTICAS EN CUERPO ESTERNAL ASOCIADO A ATELECTASIA LSI EN PACIENTE NO FUMADOR".

Autores: Haizea Álvarez Martínez; Gustavo Fernando Gutiérrez Herrero; Pablo Lozano Cuesta; Omar Sanchez Martín; Concepción Garrido Rodríguez.

Centro de trabajo: Hospital Universitario de Burgos, Servicio de Neumología.

Antecedentes personales:
Paciente varón de 48 años sin antecedentes de interés.
-Hábitos tóxicos: No fumador. Bebedor ocasional.
-FRCV: no refiere.
-No alergias medicamentosas conocidas.
-IQ: banding hemorroidal en 2014.
-No tratamiento habitual

Anamnesis
Paciente valorado en consulta de Traumatología por dolor de características mecánicas a nivel de cintura escapular de semanas de evolución acompañado de dolor a la palpación en zona esternal. No lo relaciona con actividad física intensa ni traumatismo previo.

Exploración:
Paciente consciente y orientado, bien hidratado y perfundido, con buena coloración de piel y mucosas.
-AC: tonos rítmicos sin soplos ni roces
-AP: murmullo vesicular conservado en ambos hemitorax
-EESS: dolor a la movilización de cintura escapular y palpación de cuerpo esternal.
-EEII: no edemas ni signos de TVP.

Diagnóstico principal: Tendinitis a nivel de cintura escapular. Se pauta tratamiento rehabilitador y fisioterapia, así como tratamiento sintomático con AINEs. Se solicita TAC de tórax.

TAC de tórax: se observan múltiples lesiones líticas a nivel de manubrio esternal, así como atelectasia del LSI.

Evolución: con los resultados observados en TC de tórax se solicita valoración por Neumología para completar estudio de atelectasia LSI y lesiones líticas

El paciente es valorado por el servicio de **Neumología:**
Presenta dolor de características osteomusculares a nivel esternal sin mejoría tras la toma de analgésicos habituales. No refiere astenia ni pérdida de peso. No hiporexia. No sudoración nocturna. No disnea. Desde hace 7 días presenta tos con expectoración escasa mucosa. No esputos hemoptóicos. No otra clínica asociada
A la exploración paciente consciente y orientado, bien hidratado y perfundido, con buena coloración de piel y mucosas. Eupnéico en reposo. SatO2 basal 98%
-Cabeza y cuello: adenopatía supraclavicular derecha en plano profundo.
-AC: tonos rítmicos sin soplos ni roces
-AP: murmullo vesicular conservado en ambos
-EEII: no edemas ni signos de TVP.

Pruebas complementarias:
-Analítica sanguínea: Hemograma, bioquímica y coagulación sin alteraciones de interés. CEA 143,6.
-TAC tórax-abdomen-pelvis: atelectasia parcial en LSI paramediastínica, secundaria a obliteración

de bronquio subsegmentario anterior, sin delimitar tumoración como tal. Se aprecia engrosamiento de septos interlobulillares y del intersticio peribroncovascular, que afecta al LSI, incluida la língula y también al segmento 6 del LII, así como algunas pequeñas imágenes nodulares mal definidas, hallazgos en relación con linfangitis carcinomatosa, que parece haber aumentado discretamente sobre todo en língula. Derrame pericárdico circunferencial. Derrame pleural izquierdo en escasa cuantía. Múltiples adenopatías mediastínicas en mediastino prevascular, entre troncos supraaórticos, hiliares bilaterales, subcarinales y en cadena paratraqueal derecha. Las hiliares son discretamente mayores. Abdomen y pelvis sin alteraciones de interés. Marcada desestructuración del manubrio esternal en relación con infiltración metastásica, sin otras alteraciones.
-TAC cerebro: sin evidencia de enfermedad metastásica cerebral.
-Broncoscopia: Estenosis segmento anterior LSI por probable compresión extrínseca.
-Anatomía patológica: BAS y cepillado bronquial: Citología positiva para células tumorales malignas. Compatible con carcinoma no microcítico, más sugestivo de adenocarcinoma.
-Anatomía patológica: Biopsia bronquial: Carcinoma no microcítico, que presenta inmunofenotipo a favor de adenocarcinoma, con presencia de células de morfología rabdoide. EGFR y ROS 1 nativos, ALK no traslocado.
-Ecocardiograma TT: derrame pericárdico de grado moderado sin datos de afectación hemodinámica.
-Gammagrafía ósea: Metástasis ósea en manubrio esternal. Cambios degenerativos leves axiales y periféricos.

Diagnóstico principal: Adenocarcinoma de pulmón (LSI) T2 ªN3 M1b con linfangitis carcinomatosa del LSI, estadío IV A, EGFR nativo, ALK no traslocado, ROS 1 nativo.

Tratamiento: el paciente es incluido en ensayo clínico instaurando tratamiento con cisplatino y pemetrexed (Alimta).

DISCUSIÓN:
El carcinoma pulmonar en pacientes no fumadores comprende un 15-20% de los casos en hombres y hasta un 50% en mujeres, pudiendo aumentar hasta el 60-80% en pacientes asiáticas. La prevalencia de carcinomas microciticos en pacientes no fumadores es excepcional, por lo que la mayoría de los casos pertenecen al grupo de carcinomas no microcíticos. El adenocarcinoma es el tipo histológico más frecuentemente detectado en pacientes no fumadores. Las mutaciones del EGFR y traslocaciones de ALK son más frecuentes en este grupo de pacientes, lo cual a su vez ofrece tratamientos dirigidos específicamente a estas alteraciones.

El paciente presentado en el caso debutó con lesiones óseas líticas y una imagen de atelectasia del LSI, sin clínica respiratoria acompañante, en relación a probable afectación metastásica secundaria. Dado que se trata de un paciente joven, no fumador, sin factores de riesgos conocidos, se planteó la posibilidad de que se tratase de un tumor mediastínico (linfoma, timoma...) Se repitieron las pruebas de imagen y se realizó una broncoscopia con toma de muestras histológicas, siendo el diagnóstico final el de adenocarcinoma de pulmón sin mutaciones subsidiarias de tratamiento dirigido.
Por lo tanto, nuestro paciente presenta el tipo histológico más prevalente del cáncer de pulmón en paciente no fumador, aunque no se detectaron mutaciones del EGFR ni traslocaciones del ALK, más frecuentes en este grupo de pacientes.

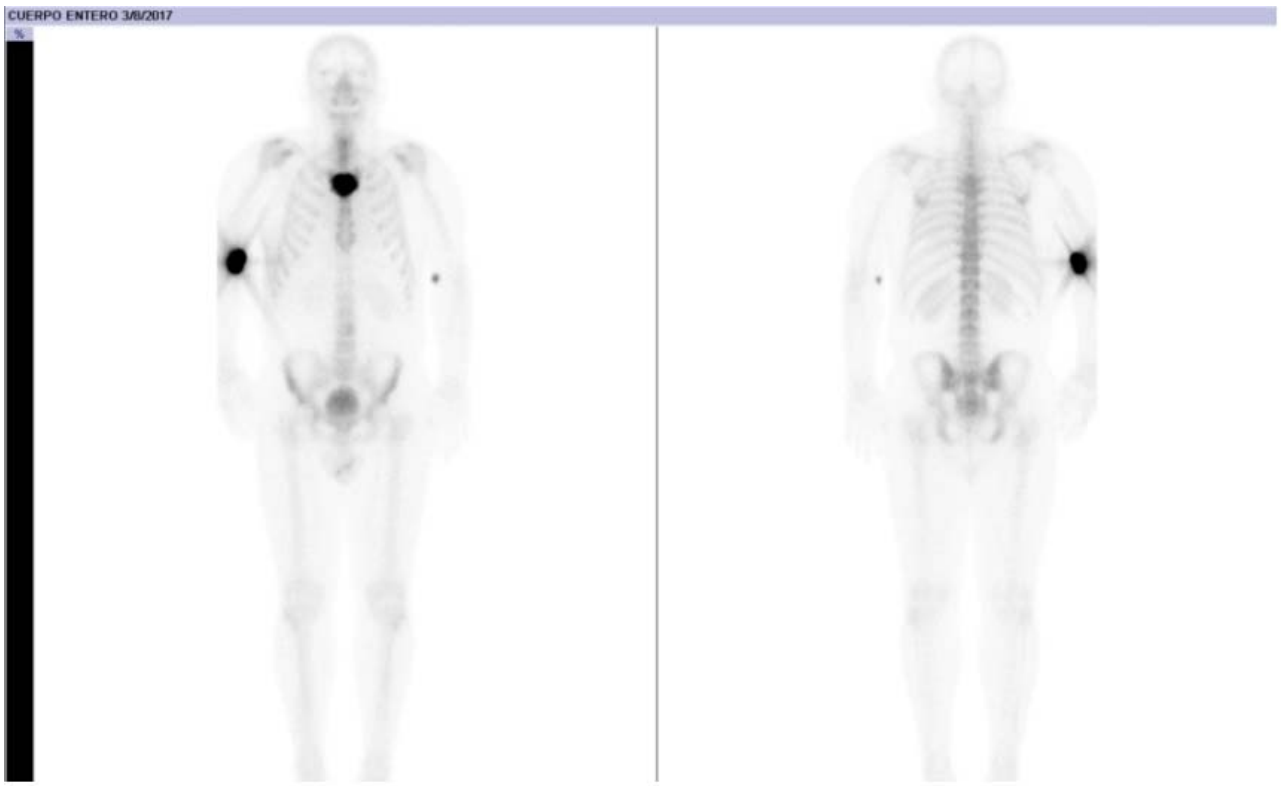

Gamma

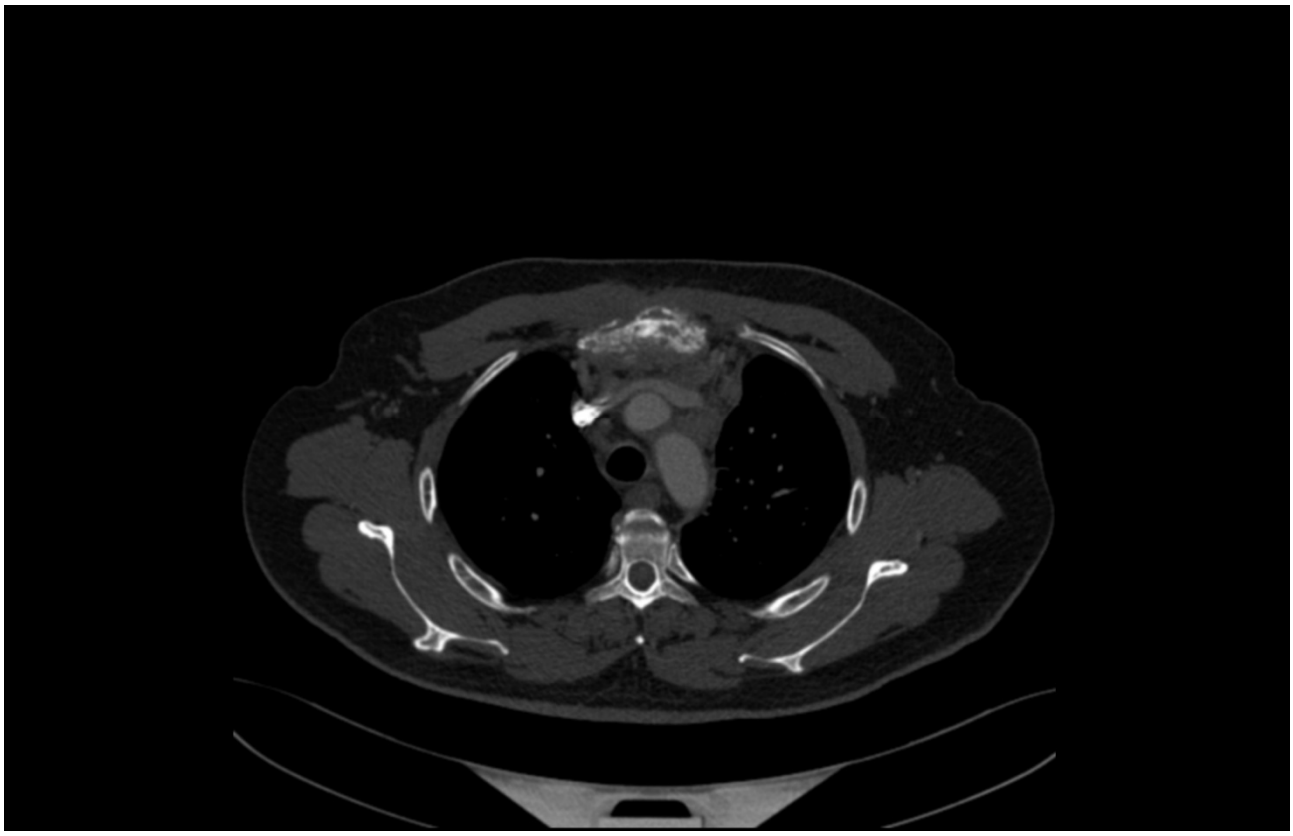

Hueso

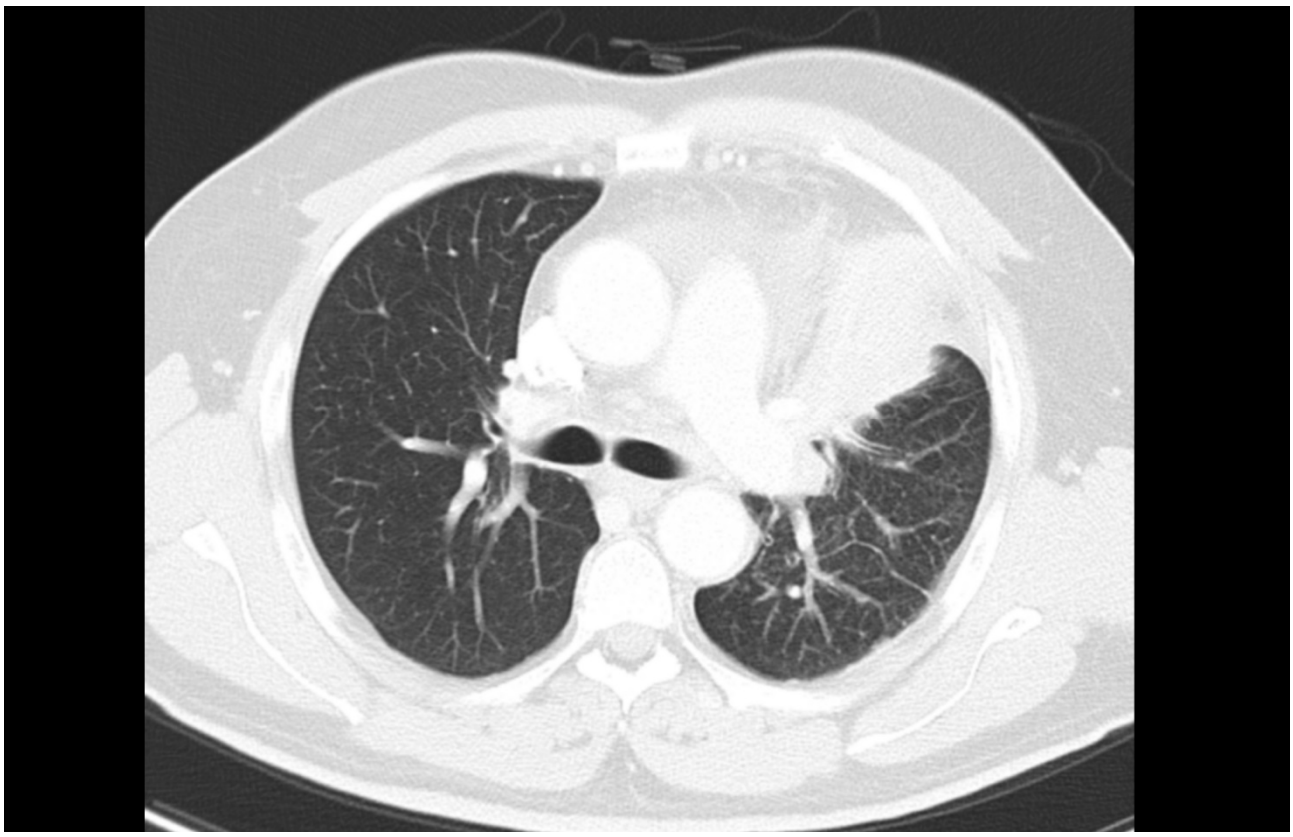

Masa