-18-

NEUMONÍA EN PACIENTE ASMÁTICO.

Autores: Aníbal Hernández Gil (1), Raquel Jaso Tejera (2), Cristina Mata Arnaiz(3), Mª Carmen Pascual Torices(1),Nuria Calvo Mijares(2), Ana María Lizcano Lizcano(2)

1. Neumología Hospital de Laredo.
2. Medicina Interna Hospital de Laredo
3. Reumatología Hospital de Laredo

Paciente de 65 años exfumador de 40 paq/año, seguido en consultas de Neumología desde hace 4 años por asma, rinitis crónica y poliposis nasosinusal con antecedentes personales de HTA , dislipemia y síndrome cerebeloso de probable origen viral 2 años previos al ingreso actual. En tratamiento con Foster, terbasmin a demanda, atorvastatina, amlodipino y natecal D.

El paciente ingresa por cuadro de tos, sudoración nocturna con fiebre de hsta 38º, dolor en brazos y piernas y aumento de la disnea de 3 semanas de evolución. Acudió, previamente a su médico de cabecera objetivando también broncospasmo comenzando tratamiento antibiótico que no recuerda y aumento de frecuencia de broncodilatadores sin mejoría clínica. Asimismo presentaba dolores generalizados en brazos y piernas, sobre todo a nivel de cintura pélvica y ambos muslos.

En la exploración física destacaban la presencia de crepitantes en hemitórax izquierdo y sibilantes espiratorios aislados bilaterales, ruidos cardiacos rítmicos sin soplos y sin alteraciones en abdomen y extremidades inferiores salvo dolor a la movilización en bíceps y cuádriceps femoral sin pérdida de fuerza.

En la analítica destacaban 20700 leucocitos con desviación izquierda, PCR de 10,4 mg/dl, VSG 54, albumina 2,4, ferritina 653, Fe 36. Resto de perfil hepático normal. Hormonas tiroideas normales, FR 20 y ANAs negativos. Gasometría con pO2 de 63.

En la radiografía de tórax (figura 1) se objetivaban infiltrados alveolares en hemitórax izquierdo con pérdida de volumen de dicho hemitórax.

Con al diagnóstico de neumonía adquirida en la comunidad y broncospasmo el paciente comienza tratamiento con ceftriaxona y levofloxacino, corticoides a dosis de 40 mg de metilprednisolona cada 12 horas con posterior descenso de dosis y broncodilatadores nebulizados con buena evolución clínica. 4 días antes del alta se suspenden corticoides que tienen que ser reintroducidos por reaparición de los síntomas musculares en cintura pelviana y muslos. Comentado con Reumatología les impresiona de una posible polimialgia reumática por lo que es dado de alta con prednisona 10 mg hasta la próxima consulta con la reumatóloga.

A los 15 días del alta el paciente ingresa de nuevo por similar sintomatolgía que en al anterior ingreso. En la analítica se objetiva leucocitosis con eosinofilia de 2100, Hemoglobina de 9,6. En la radiografía de tórax los infiltrados del hemitórax derecho habían disminuido aunque persistía persistía pérdida de volumen del hemitórax izquierdo (figura 2).

Se realiza analítica con ANAs, Ac anticardiolipina, antiproteinasa 3, antiB2 glicoproteina que son normales y pANCA positivo con una valor de 28. En el electromiograma se aprecian anomalías del componente motor y sensitivo axonal con signos de denervación activa y potenciales de fasciculación en la musculatura tibio-peroneal inferior derecha.

Ante la presencia de asma, rinitis y poliposis nasosinusal signos de mononeuritis, infiltrados pulmonares, eosinofilia periférica se realiza biopsia muscular por la sospecha de síndrome de Churg-Strauss con informe de vasculitis necrotizante fibrinoide.

Con el diagnóstica de síndrome de Churg- Strauss el paciente comienza tratamiento con rituximab, azatioprina y prednisona con desaparición de los síntomas a las 4 semanas de iniciar el tratamiento.

DISCUSIÓN.

El síndrome de Churg-Strauss es una vasculitis necrotizante sistémica que afecta a vasos de pequeño calibre y que constituye el 2% de todas las vasculitis. Tiene una incidencia de 1-3% por millón de habitantes.

El asma está presente en prácticamente el 100% de los casos. Asimismo son muy comunes (75%) las afectaciones ORL (rinitis, sinusitis y poliposis nasal). A nivel pulmonar presenta infiltrados parcheados o difusos, migratorias y recidivantes de localización periférica como los que presentaba nuestro paciente (figura 3).

Asimismo es muy común la presencia de mononeuritis múltiple (75% de los casos).

Tambien son frecuentes las alteraciones cardiovasculares y renales (35%), gastrointestinales / 35%), cutáneas (50-70%), oculares y del SNC.

El tratamiento ha cambiado en los últimos años con la aparición de nuevos biológicos, entre ellos el rituximab que es el de elección actualemente junto con cortiocides y azatioprina.

FIGURA 1

FIGURA 2

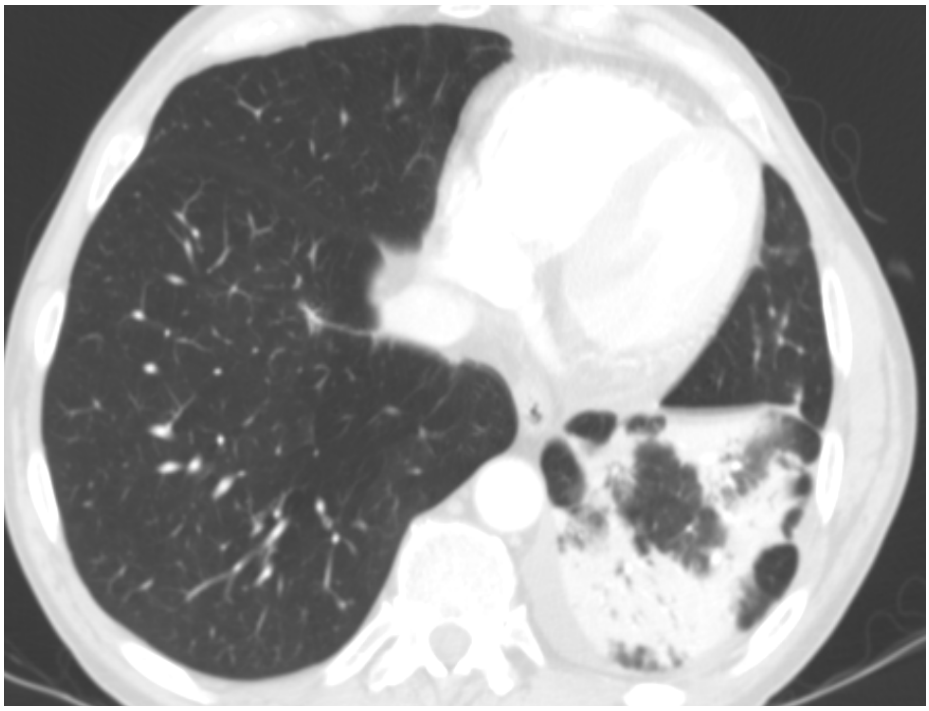
FIGURA 3