**-17-**

## "EMPIEMA TABICADO SECUNDARIO A NEUMONÍA NEUMOCOCICA: EXCELENTES RESULTADOS CON DRENAJES DE BAJO CALIBRE Y FIBRINOLISIS"

**Autores:** Emiliano J. Briceño, Jesús P. Sagredo; Carmen R Vargas; Víctor Mora.
**Centro de Trabajo:** Hospital Universitario Marqués de Valdecilla.

Se trata de un varón de 40 años de edad de oficio administrativo, sin hábitos tóxicos, hospitalizaciones, cirugías ni enfermedades crónicas conocidas, tampoco medicación habitual.

El paciente consulta por cuadro que se inicia diez días antes, caracterizado por tos de tipo irritativa, disnea de moderados esfuerzos y fiebre en picos máximos de 38,5ºC. Acude a su médico de cabecera quien le indica Amoxicilina-Clavulánico sin respuesta favorable, cambió medicación a Levofloxacino pero pocos días después se asocia dolor de tipo pleurítico en hemitorax izquierdo por lo que su médico le solicita radiografía de tórax que evidencia imagen compatible con derrame pleural izquierdo hasta campo medio, motivo por el cual refiere a Urgencias de nuestro centro.

A la exploración física en Urgencias el paciente se encontraba con buen estado general, febril con 38ºC, eupneico, hidratado y perfundido, con FR 20 rpm, saturación basal de oxígeno al 99%, y hemodinámicamente estable. A la auscultación pulmonar destacaba hipofonesis de base pulmonar izquierda hasta campo medio y aumento de las vibraciones vocales en dicha zona. El resto de la exploración sin otros datos pertinentes.

Analíticamente destacaba leucocitosis de 20500 con predominio de polimorfonucleares 90%, y formas inmaduras (cayados 3%, metamielocitos 1%), la hemoglobina, plaquetocrito, así como la bioquímica básica eran normales.

La Radiografía de tórax evidenciaba radiopacidad de base izquierda y campo medio con menisco de concavidad superior compatible con amplio derrame pleural izquierdo.

Entre otras pruebas se solicitó antigenuria de neumococo y legionella que resultó positiva para la primera.

Se realizó toracocentesis diagnóstica y evacuadora, obteniendo líquido purulento fluido compatible con empiema. Se deja drenaje guiado por ecografía trastorácica tipo pigtail de 16 fch colocado por la técnica de Seldinger en planta de hospitalización de Neumología.

Se realizó fibrinolisis por dos dosis y cuidados minuciosos del drenaje con lavados periódicos, retirada a los 10 días.

**DISCUSION:**

La bibliografía existente acerca del calibre más adecuado para drenar derrames pleurales complejos y empiemas es escasa y con casuistica muy baja. Hay autores que defienden que a mayor calibre menores probabilidades de fallos en el drenaje, con mejores resultados finales. En todo caso existe un estudio prospectivo doble ciego comparativo con placebo (bibliografía 1) que incluye 405 pacientes, y que concluye que el calibre del tubo no modifica el pronóstico, la mortalidad ni la estancia hospitalaria, y por producir menor dolor son recomendados los de menor calibre. Este caso que presentamos es un buen ejemplo de un resultado óptimo con drenaje de pequeño calibre en paciente con empiema complejo y manejado desde su inicio por Neumólogos.

**BIBLIOGRAFÍA:**

1.-**The relationship between chest tube size and clinical outcome in pleural infection.**
Rahman NM, Maskell NA, Davies CW, Hedley EL, Nunn AJ, Gleeson FV, Davies RJ
Chest. 2010;137(3):536

2.-**U.K. Controlled trial of intrapleural streptokinase for pleural infection**.
Maskell NA, Davies CW, Nunn AJ, Hedley EL, Gleeson FV, Miller R, Gabe R, Rees GL, Peto TE, Woodhead MA, Lane DJ, Darbyshire JH, Davies RJ, First Multicenter Intrapleural Sepsis Trial (MIST1) Group. N Engl J Med. 2005;352(9):865.

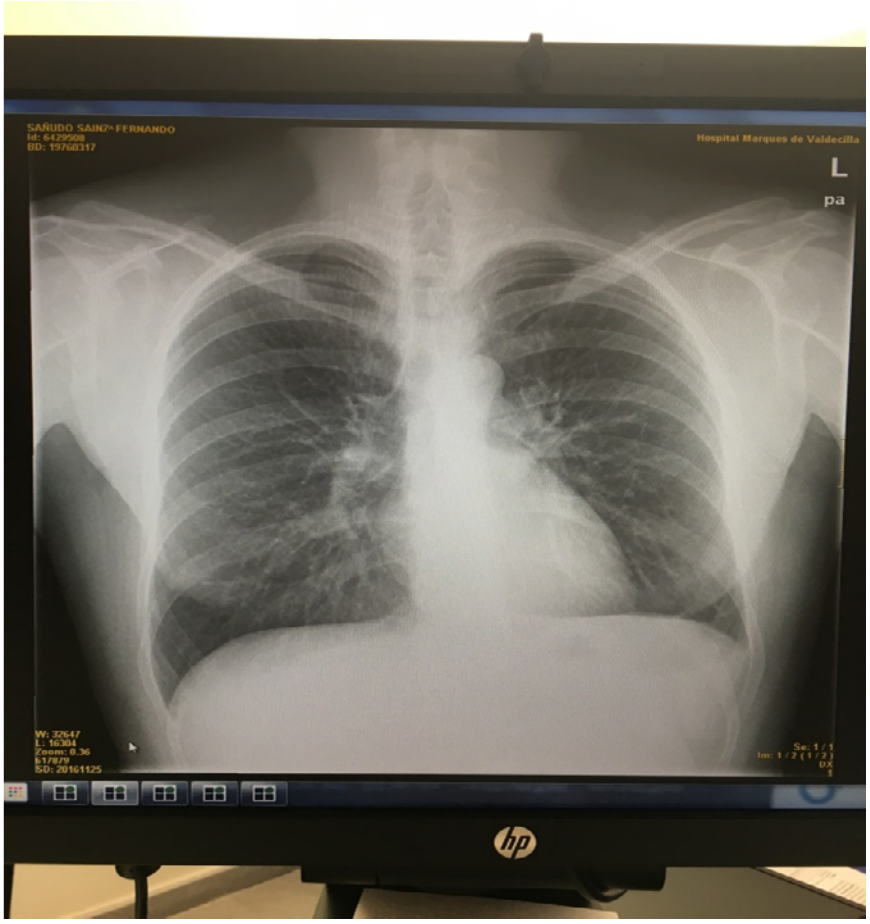

Antes

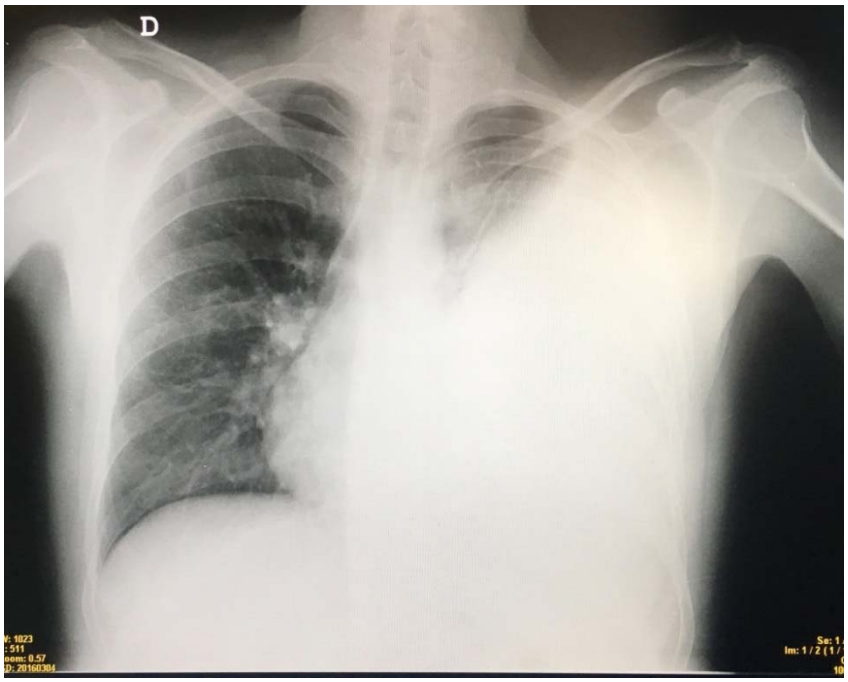

Con tratamiento

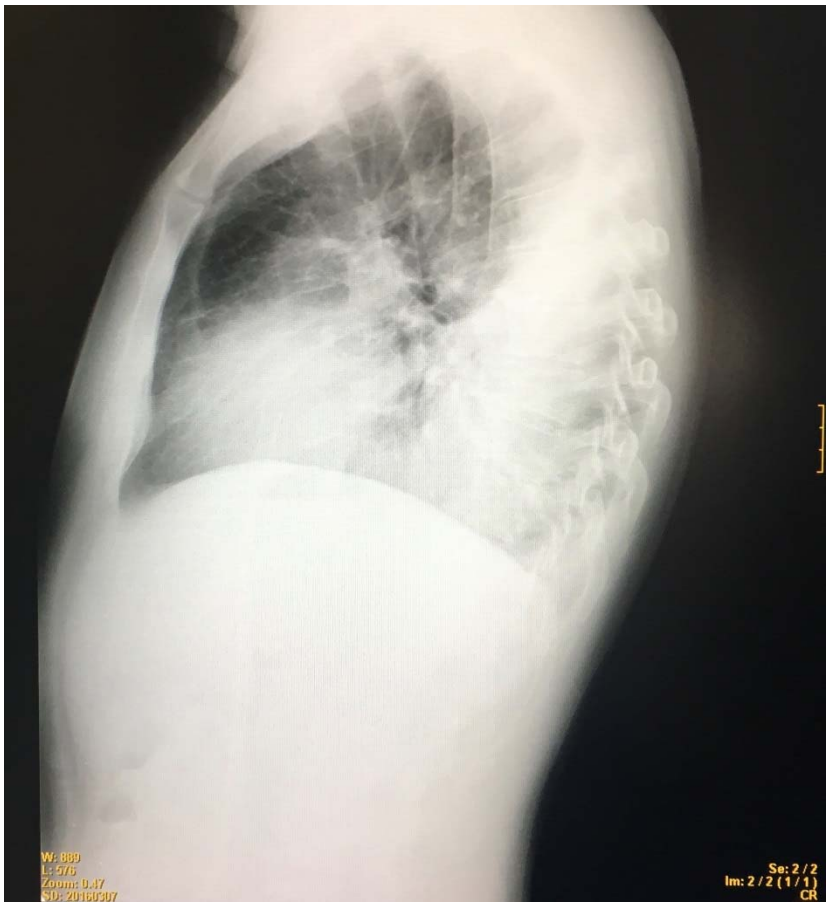

Con tratamiento

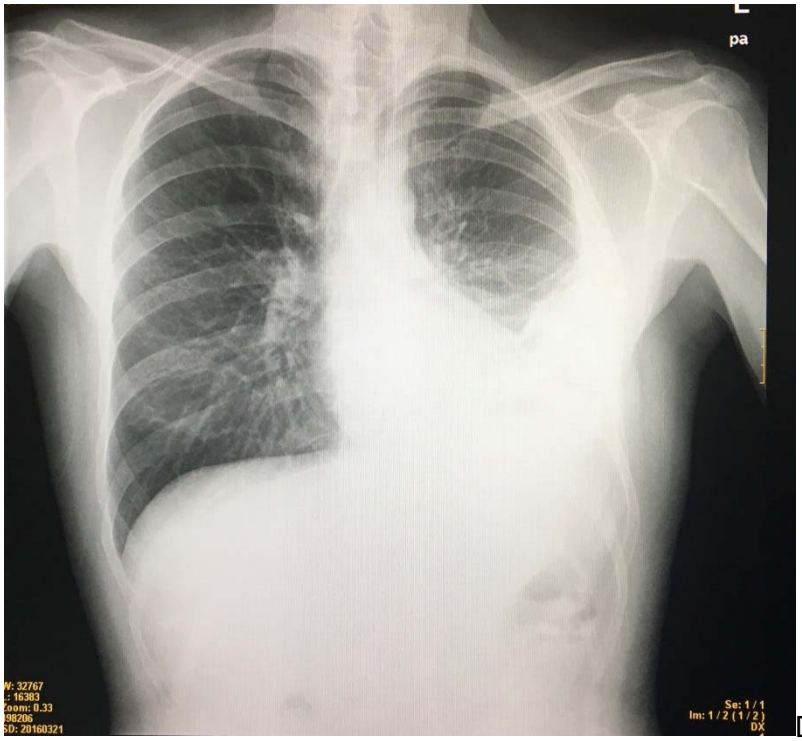

Después tratamiento