“VARÓN DE 53 AÑOS CON EPISTAXIS DE REPETICIÓN”

Autores: María José Mora Simón, Concepción Garrido Rodríguez, Javier Minguito de la Iglesia, Fernando Gustavo Gutiérrez Herrero, Haizea Álvarez Martínez.

Centro de Trabajo: Servicio de Neumología, Hospital Universitario de Burgos.

Antecedentes personales: Varón de 53 años, exfumador desde hace 20 años de 30-40 cigarrillos al día, con un consumo acumulado estimado de 22 años-paquete. Trabaja como electricista en tendidos de alta tensión. Ex bebedor ocasional.
Esófago de Barret de segmento largo C4M8 de la clasificación de Praga, con metaplasia intestinal, diagnosticado en 2001. En 2010 se demuestra histológicamente displasia epitelial de bajo grado, que no se confirma en estudios histológicos posteriores en 2012 y 2013. Hernia de hiato por deslizamiento.
Epistaxis de repetición que ha precisado cauterización de ambas fosas nasales. Valorado por ORL: presenta telangiectasias en ambas fosas nasales, lengua y labios.
Intervenciones quirúrgicas: Cirugía de ligamento cruzado anterior y menisco de rodilla izquierda en 2007. Intervenido en la infancia de estenosis pilórica.
No alergias medicamentosas conocidas.
Tratamiento habitual: Omeprazol. Ácido Tranexámico.

Antecedentes familiares: padre con epistaxis de repetición, falleció por insuficiencia renal crónica estadio V.

Anamnesis: Desde hace años refiere epistaxis bilateral de predominio en fosa nasal derecha, que desde hace dos meses ha aumentado la frecuencia hasta ser diaria. Tras realizar mínimos esfuerzos se desencadena el sangrado.
También presenta lesiones cutáneas en la cara que sangran con facilidad, por lo que está recibiendo tratamiento con láser en el Hospital Universitario de Salamanca.
No presenta hematomas frecuentes. No sangrados en otras localizaciones. No problemas hemorrágicos tras las cirugías. Valorado por Hematología siendo los resultados normales, se descarta enfermedad de Von Willebrand y mal función plaquetaria.
Refiere caminar varios kilómetros en llano frecuentemente, pero presenta disnea de grandes esfuerzos (disnea 1 mMRC). Sin criterios de bronquitis crónica.

Exploración física: Sat 96% basal, TA 151/81 mmHg, FC 65 lpm. Peso 102 kg. Talla 178 cm. IMC 32.2. Consciente, orientado, eupneico en reposo. AP: Discreta hipoventilación global. AC: rítmico sin soplos. Exploración ORL: gran costra en áreas I-II de fosa nasal derecha. Septum muy desviado hacia fosa nasal izquierda.

Pruebas complementarias:

- **Analítica:** HEMOGRAMA: Hemoglobina 14.2 g / dl, Hematocrito 43.2 %, Leucocitos 4.2 mil/mmc, Neutrófilos 63.8 %, Neutrófilos 2.7 mil/mmc, Plaquetas 219.0 mil/mmc. COAGULACIÓN: AP 100.0 %, INR 1.0, TTPA 30.3 sec, TTPA.ratio 1.0, TTPA.control 29.4 sec, FIB 383.0 ml / dl, FVIII 140.0 %, FvW:Ag 123.0, FvW:RCo 67.00, INMUNOHEMATOLOGÍA: PFA/EPI 129.0 sec. BIOQUIMICA: Glucosa 77, Urea 26, Creatinina 0.90, Acido úrico 7.1, Hierro 44, Ferritina 19, Transferrina 316, Índice de saturación transferrina 11.8, Vitamina B12 300.4, Ácido fólico 11.7. PCR 3. Inmunoglobulina A 372, Inmunoglobulina G 1190, Inmunoglobulina M 118, Alfa 1 antitripsina 118, Ceruloplasmina 26.3, Ac Anti DNA Negativo, Ac Anti mitocondriales Negativo, Ac Anti musculo liso Negativo, Ac Antinucleares (ANA) Positivo 1/160

- **Radiología:** RX TÓRAX: ICT dentro de la normalidad. No consolidaciones. No derrame pleural. Discretos signos de atrapamiento aéreo. Aumento del calibre de los vasos en LM. TAC CUELLO: Desviación septal izquierda con estenosis secundaria en la fosa nasal izquierda. Probables quistes inflamatorios en amígdalas palatinas. Sin otros hallazgos valorables en la exploración cervical. TAC TÓRAX: Malformación arteriovenosa en LM, con flujo arterial procedente de la arteria pulmonar del LM y retorno venoso a la vena pulmonar superior derecha. Hay algunas, escasas, imágenes de enfisema paraseptal en lóbulos superiores. No se ven adenopatías. No se observa derrame pleural
- **PFR: CURVA F/V:** FVC 5770 (110%), FEV1 3820 (97%), FEV1/FVC: 0.66.

Diagnostico Enfermedad de Rendu-Osler-Weber (Telangiectasia hemorrágica hereditaria (HHT)). Malformación arteriovenosa pulmonar.

Evolución: actualmente el paciente continúa con disnea de grandes esfuerzos. La epistaxis se ha controlado tras el tratamiento con cauterización. Se ha solicitado el estudio genético para confirmar el diagnóstico y pruebas complementarias para ampliar el estudio de extensión y así poder prevenir complicaciones.

Discusión: La enfermedad de Rendu-Osler, es una enfermedad vascular hereditaria autosómica dominante cuyas manifestaciones clínicas más habituales son: epistaxis, sangrado gastrointestinal, anemia por déficit de hierro y telangiectasias cutáneas. Las malformaciones arteriovenosas suelen ocurrir en el pulmón, hígado o en la circulación cerebral en el 50%, 33% y 10% de los casos respectivamente. La prevalencia de la enfermedad varía entre 1:5000 y 1:8000; además de ser una enfermedad infradiagnosticada. Se describen principalmente tres tipos genéticos de HHT: HHT1 por alteraciones genéticas en la secuencia ENG, HHT2 por alteraciones en la secuencia ACVRL1 y JPHT por alteraciones en la secuencia SMAD4. Las malformaciones arteriovenosas pulmonares son más frecuentes en el tipo HHT1. Habitualmente las malformaciones pulmonares son silentes; constan de una pared vascular fina que reemplaza a los capilares pulmonares y terminan en una estructura en forma de saco. Esta malformación permite una comunicación entre la circulación pulmonar y sistémica creando un shunt y como consecuencia produce hipoxemia que conduce a policitemia, cianosis y acropaquias. Las posibles complicaciones son: accidente vascular cerebral por embolismo paradójico, hemoptisis o hemotórax. Para el diagnóstico de ésta enfermedad se consensuaron los criterios diagnósticos de Curaçao: 1) epistaxis recurrente y espontánea, 2) múltiples telangiectasias cutáneas, 3) afectación visceral (telangiectasias gastrointestinales, malformación arteriovenosa pulmonar, hepática o cerebral) 4) familiar de primer grado con HHT. Cumplir 3 criterios o más establecen un diagnóstico definitivo, 2 criterios diagnostico sospechoso y 1 criterio diagnostico improbable. Se puede confirmar el diagnóstico comprobando que presenta alguna alteración genética en las secuencias ENG, ACVRL1 o SMAD4. Para el tratamiento destacan: tratamiento de la anemia con hierro o transfusión de hematíes, tratamiento antifibrinolítico con ácido aminocaproico o ácido tranexámico o terapia hormonal (danazol, estrógenos, tamoxifeno, octreótido o desmopresina) para los sangrados severos. Una alternativa puede ser la embolización, cauterización o el tratamiento con láser de las lesiones vasculares, en algunos casos se requiere cirugía.

Bibliografia:

- Shovlin C. Clinical manifestations and diagnosis of hereditary hemorrhagic telangiectasia (Osler-Weber-Rendu syndrome). www.uptodate.com. Last updated: March 2017.
- Faughnan ME, Palda VA, Garcia-Tsao G, et al. International guidelines for the diagnosis and management of hereditary haemorrhagic telangiectasia. J Med Genet 2011; 48:73.
- Shovlin CL, Letarte M. Hereditary haemorrhagic telangiectasia and pulmonary arteriovenous malformations: issues in clinical management and review of pathogenic mechanisms. Thorax 1999; 54:714.

- Peterson J. Hereditary Hemorrhagic Telangiectasia Management. Radiol Technol. 2017 Jan;88(3):277-294.

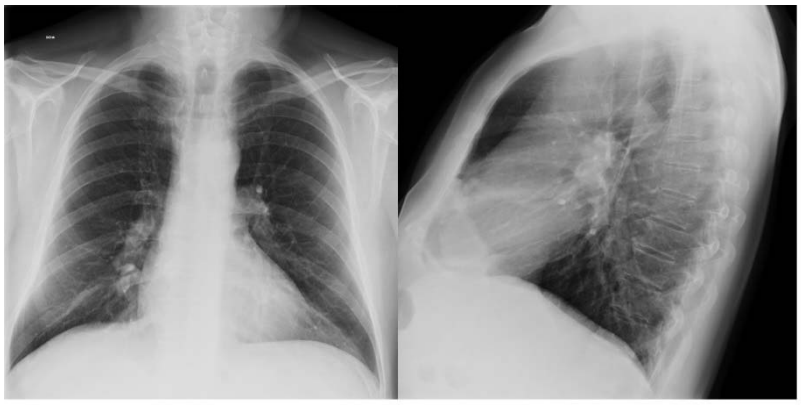

Figura 1: Radiografía de tórax: ICT dentro de la normalidad. No consolidaciones. No derrame pleural. Discretos signos de atrapamiento aéreo. Aumento del calibre de los vasos en LM.

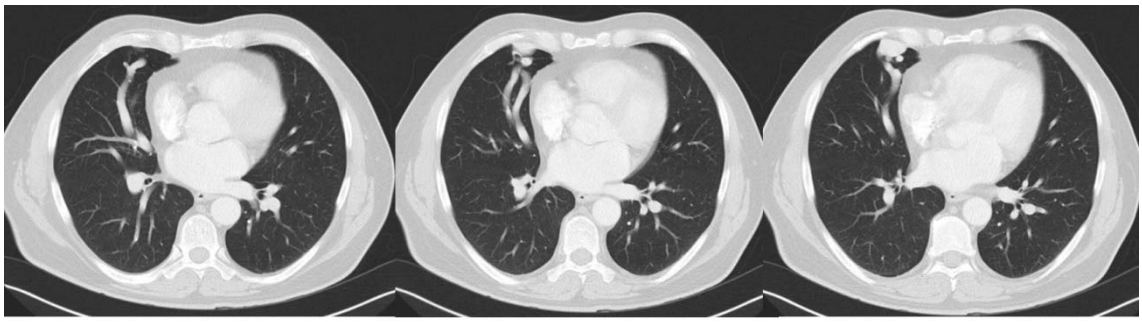

Figura 2: TAC de tórax: Malformación arteriovenosa en LM, con flujo arterial procedente de la arteria pulmonar del LM y retorno venoso a la vena pulmonar superior derecha. Hay algunas, escasas, imágenes de enfisema paraseptal en lóbulos superiores.