"ACTINOMICOSIS PULMONAR"

Autores: Aníbal Hernández Gil, Raquel Jaso Tejera (2), Juan Luis Garcia Rivero, María Luisa Sánchez Fidalgo, Myriam Sánchez De La Incera, Lourdes Sánchez Lombera.
Centro de Trabajo: Servicio de Neumología, Hospital de Laredo.Servicio de Medicina Interna, Hospital de Laredo

Paciente de 72 años, ex fumador desde hace 30 años de 40 paq/año. Trabajó de tornero. Antecedentes de EPOC no agudizador con obstrucción leve al flujo aéreo, esquizofrenia paranoide y neuralgia postherpética. Sin broncopatía conocida. En tratamiento habitual con abilify, lorazepam, lormetazepam y condrotin sulfato.

El paciente es derivado desde Urgencias por cuadro de 4 meses de evolución de tos y sensación de molestias epigástrica acompañante. Hacía 2 meses presentó cuadro de febrícula que cedió con AB pero persistencia de tos y en el último mes comenzó con expectoraciones amarillentas con restos hemáticos de predominio nocturno. La tos mejoraba cuando se inclina hacia adelante y empeora con movimientos laterales en la cama. No síndrome general. Dolor en hemitórax izquierdo en la tos y en el decúbito lateral izquierdo. Disnea mMRC 0/4.

En la exploración física presentaba una saturación basal del 97%, sin adenopatías cervicales ni axilares. Ruidos cardiacos rítmicos y auscultación pulmonar con murmullo vesicular conservado. Abdomen y extremidades inferiores sin alteraciones.

Las pruebas complementarias que incluían hemograma, bioquímica, perfil hepático y lipídico eran rigurosamente normales. En la radiografía de tórax (figura 1) se apreciaba condensación en lóbulo superior izquierdo y tractos cicatriciales/atelectasia laminar en base izquierda.

Ante la sospecha de neoplasia pulmonar se realiza TAC torácico(figura 2) con contraste objetivando masa con centro necrótico, localizada en el segmento apicoposterior del LSI, de contornos marcadamente espiculados y en íntimo contacto con la pleura lateral cuyos diámetros aproximados son 3,7cm x 2,4cm, sin objetivarse afectación ósea, sugestivo de neoformación.

Dada la elevada sospecha de neoformación broncopulmonar se solicita PET y BAG de dicha masa. El PET (figura 3) es informado como incremento patológico del metabolismo en la masa localizada en lóbulo superior del pulmón izquierdo (SUVmax 5.02) compatible con neoformación primaria; dicha masa presenta un centro discretamente hipometabólico en probable relación con necrosis.

Se realiza BAG objetivando parénquima pulmonar sin evidencia de malignidad con componente supurativo que engloba colonias de microorganismos compatibles con Actinomicetos.

Se comienza tratamiento con ceftriaxona 2gr /24 horas endovenosos durante 1 mes y posteriormente 4 meses con amoxicilina 500mg/8 horas con muy buena evolución clínica con desaparición del dolor torácico y los esputos hemoptoicos.
En el TAC torácico a los 4 meses del diagnóstico se aprecia práctica desaparición de la masa pulmonar (figura 4).

DISCUSIÓN

La actinomicosis pulmonar es una infección producida por bacterias formadoras de esporas de la familia Actinomyceataceae, principalmente A. Israelí. Esta bacteria forma parte de la flora habitual de la cavidad oral, colon y región cervico-vaginal. Lo síntomas más comunes son la tos, expectoración, dolor torácico, hemoptisis, disnea o pérdida de peso. A veces, como en nuestro caso, el primer diagnóstico de sospecha es una neoplasia pulmonar.

Los factores de riesgo más importante son el alcoholismo, la mala higiene oral y las alteraciones pulmonares crónicas (enfisema, bronquiectasias). En nuestro caso el paciente tenía EPOC

En el estudio radiográfico pueden aparecer en forma de masas, infiltrados o imágenes con aire en el interior. En este caso la imagen radiográfica impresionaba de neoplasia pulmonar.

En cuanto al tratamiento se recomiendan 4-6 semanas con antibiótico ev y posteriomente 4 meses con terapia oral. Nuestro paciente estuvo 4 semanas de tratamiento con ceftriaxona ev y posteriormente 4 meses con amoxicilna 500 mg/8 horas vía oral con muy buena evolución clínica.

FIGURA 1

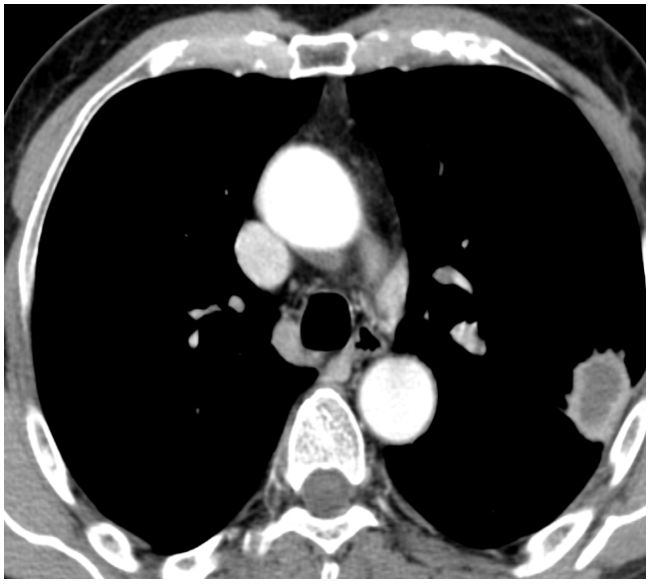

FIGURA 2

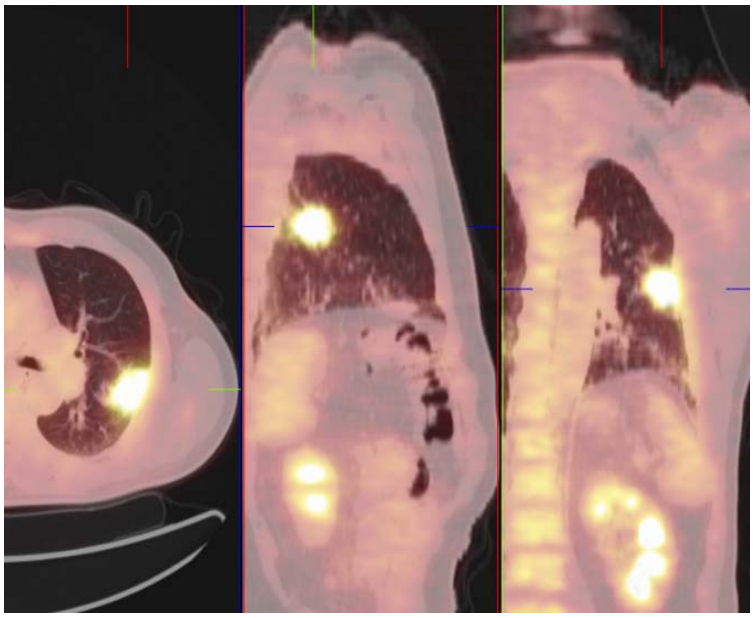

FIGURA 3

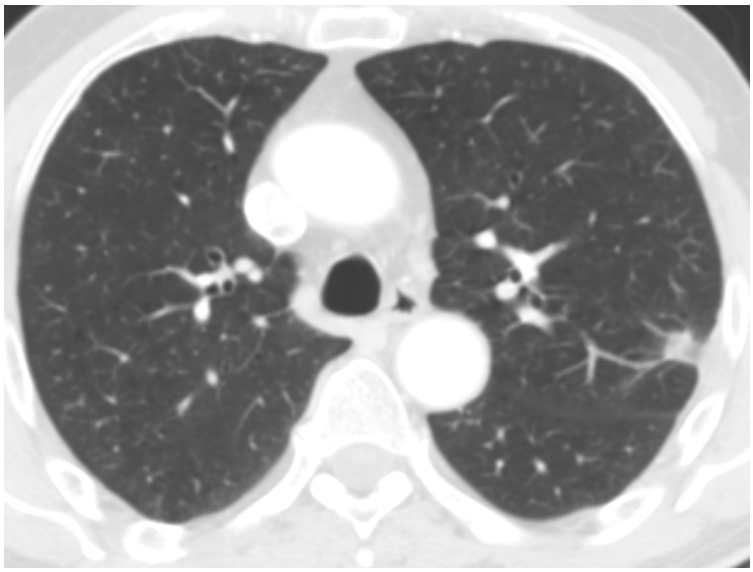

FIGURA 4