"ASPERGILOSIS PULMONAR INVASIVA: NEUMONIA ASPERGILAR CON TRATAMIENTO COMPLETO EN VARON DE 83 AÑOS"

Autores: Carmen Rosa Vargas Arévalo MIR 4 de Neumología, Fabiola Escobar Ramírez MIR 2 de Neumología, Sandra Tello Mena MIR 1 de Neumología

Centro de trabajo: Hospital Universitario Marqués de Valdecilla.

Varón de 83 años, ingeniero industrial jubilado, independiente. Exfumador con índice acumulado de 58 paq./año, ex consumidor de OH 100 gr/día hasta hace 3 años. HTA, diabético, obeso. Diagnosticado desde hace 10 años de EPOC, fenotipo enfisematoso agudizador GOLD D, BODE 4, BODEx: 4. CAT: 17. Disnea basal de 3 de la mRC, con oxígeno domiciliario por insuficiencia respiratoria parcial. Último TAC de tórax (4 meses antes): Enfisema centrolobulillar difuso, algunas bullas paraseptales. imagen pseudonodular adyacente a la cisura en el lóbulo inferior derecho.

ENFERMEDAD ACTUAL: Presenta 15 días antes de su ingreso tos con expectoración amarillenta y disnea progresiva 4 de la mMRC. Su médico de cabecera pautó Levofloxacino (tomó 2 dias) y Prednisona sin mejoría. Los últimos 3 días se agregó fiebre de 37,8 ºC, sensación distérmica, expectoración hemoptoica, dolor tipo pleurítico intercostal izquierdo. Agrega edemas en EEII, ortopnea y DPN. Sin otra clínica.

EXPLORACIÓN FÍSICA:

TA: 36,2, TA: 143/74, FC: 104, FR:16, SatO2: 94% con VMSK al 28%. Peso: 110 Kg, Talla: 1,8 m. IMC: 33,98.

Cabeza y cuello: No bocio, ni adenopatías, PVY normal.

Tórax:

Cardiovascular: Ruidos cardiacos rítmicos de tonos bajos sin soplos.

Pulmones: Roncus dispersos, hipoventilación y crepitantes bibasales y en tercio superior izquierdo.

Abdomen: Globuloso, blando, no dolor a la palpación, RHA conservados, no masas ni megalias. Extremidades inferiores: Edemas bilaterales con fóvea hasta muslos. No signos de TVP.

PRUEBAS COMPLEMENTARIAS:

Hemograma: Leucocitos 15200, Segmentados 86.1 %, Linfocitos 8.8 %, Eosinófilos 0.2 %, Hemoglobina 12.0 g/dL, Hematocrito 34.9 %, VCM 93 fL,

Plaquetas 291000. Bioquímica: Glucosa 312 mg/dl, Urea, creatinina, iones, perfil hepático todos normales. PCR 11,8 mg/dl. HbA1c: 7.9 %.

Gasometría arterial basal: pH 7.503, pCO2 31.8 mm Hg, pO2 51.2 mm Hg, HCO3std 26.4 mmol/L, BE(exceso base) 1.8 mmol/L, O2 sat 89.5 %, ctCO2 25.8 mmol/L

Radiografía de Tórax: Condensación en LSI. Engrosamiento hiliar bilateral. Signos de redistribución vascular y de atrapamiento aéreo; líquido en cisuras.

TAC de Tórax de alta resolución: Focos de consolidación parenquimatosa en ambos lóbulos superiores de predominio izquierdo. Enfisema centrolobulillar difuso de predominio lóbulos y bullas paraseptales. Persiste la imagen pseudonodular adyacente a la cisura en el LID sin cambios. Lámina derrame pleural izquierdo.

Antígenos en orina Legionella pneumophila 1 y Streptococcus pneumoniae : Negativo.

Cultivo de esputo x 3: Se aisla hongos filamentosos compatibles con Aspergillus fumigatus y Aspergillus flavus. Ziehl Neelsen en esputo x 2: negativo.

Frotis nasal para gripe A: Positivo.

Hemocultivo x2: negativos.

EVOLUCIÓN, COMENTARIOS Y DIAGNÓSTICO:

Se trata de un paciente adulto mayor con varios factores de riesgo cardiovascular, que asocia clínica, analítica e imágenes radiográficas compatibles con neumonía, e insuficiencia cardiaca descompensada. Iniciamos tratamiento antibiótico con Amoxicilina-ácido clavulánico y Levofloxacino; y tratamiento por su insuficiencia cardiaca con buen control. Pese a la pauta antibiótica cursó con persistencia de fiebre, hemoptisis franca que llegó a ser moderada, mayor aumento de densidad de LSI y que empezó a verse en LSD evidenciado también por TAC torácico. Ampliamos cobertura antibiótica a Tazocel con poca mejoría. Planteamos broncoscopia pero el paciente se negó. Al quinto día teniendo cultivos de esputo negativos, se nos informó el crecimiento de hongos filamentosos hasta en 4 muestras que se confirmó como Aspergillus fumigatus y flavus. La serología inicial para gripe A fue negativa pero al décimo día la PCR era positiva. Valorando la situación del paciente decidimos lo siguiente, no iniciamos tratamiento antívirico para gripe A por estar fuera de los días recomendados, iniciamos tratamiento con Voriconazol, cursando posteriormente con mejoría clínica (sin fiebre, se autolimitó progresivamente la hemoptisis) y radiológica. Teniendo en cuenta los efectos secundarios del Voriconazol sobre todo en el contexto del paciente realizamos un seguimiento exhaustivo en consultas cada 2 semanas con control radiográfico, analítico y cultivos de esputo objetivando buena tolerancia,

mejoría clínica hasta llegar al basal pudiendo de esta manera cumplir 14 semanas de tratamiento.

DISCUSIÓN:

La Aspergilosis pulmonar es una de la infecciones micóticas que están cada vez más en aumento, tiene varias formas de presentación pero la Aspergilosis pulmonar invasiva es la forma más grave y mortal, por lo cual es importante el diagnóstico y tratamiento temprano. Generalmente afecta a pacientes con cierto o importante grado de inmunodepresión. Existen varias revisiones de la asociación de esta enfermedad en pacientes con EPOC sobre todo por el uso de corticoides inhalados.

La Aspergilosis pulmonar invasiva a su vez se pude presentar de distintas maneras entre ellas como una Neumonía aspergilar cuyo cuadro clínico es similar a una neumonía bacteriana.

El diagnóstico definitivo consiste en demostrar la presencia de hifas del hongo en las muestras histológicas necesitando métodos invasivos, pues el aislamiento Aspergillus en esputo sólo se consigue en menos de la mitad de los pacientes; pero entre otras opciones recomendadas existe la asociación de un diagnóstico probable con clínica sugestiva y 2 cultivos de esputo positivos o un positivo en BAL, lavado bronquial o cepillado.
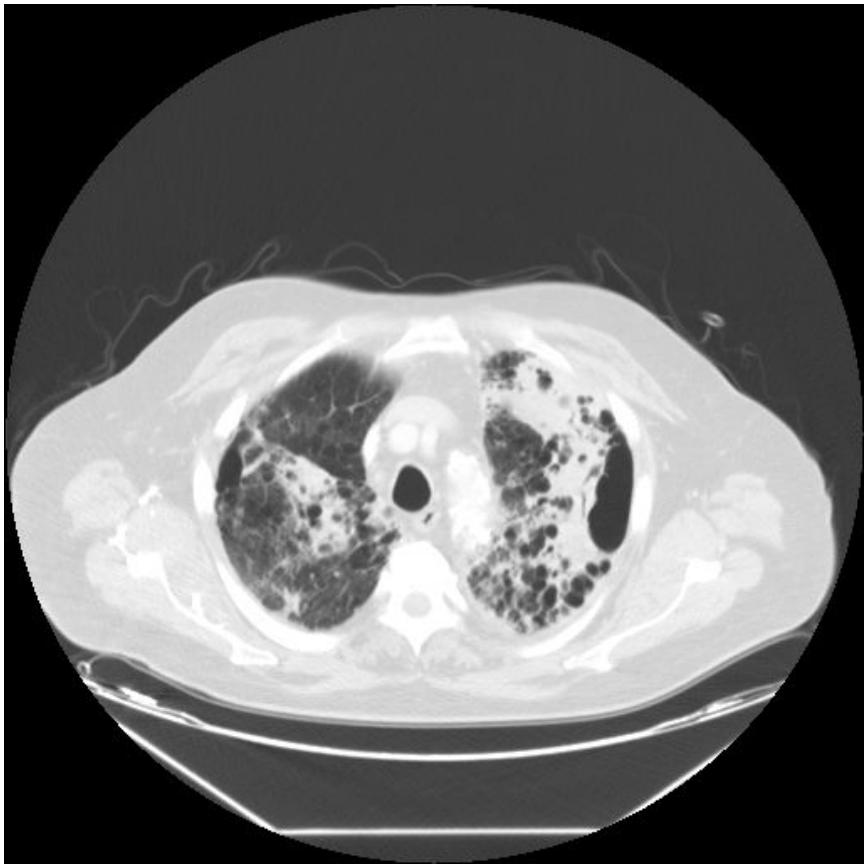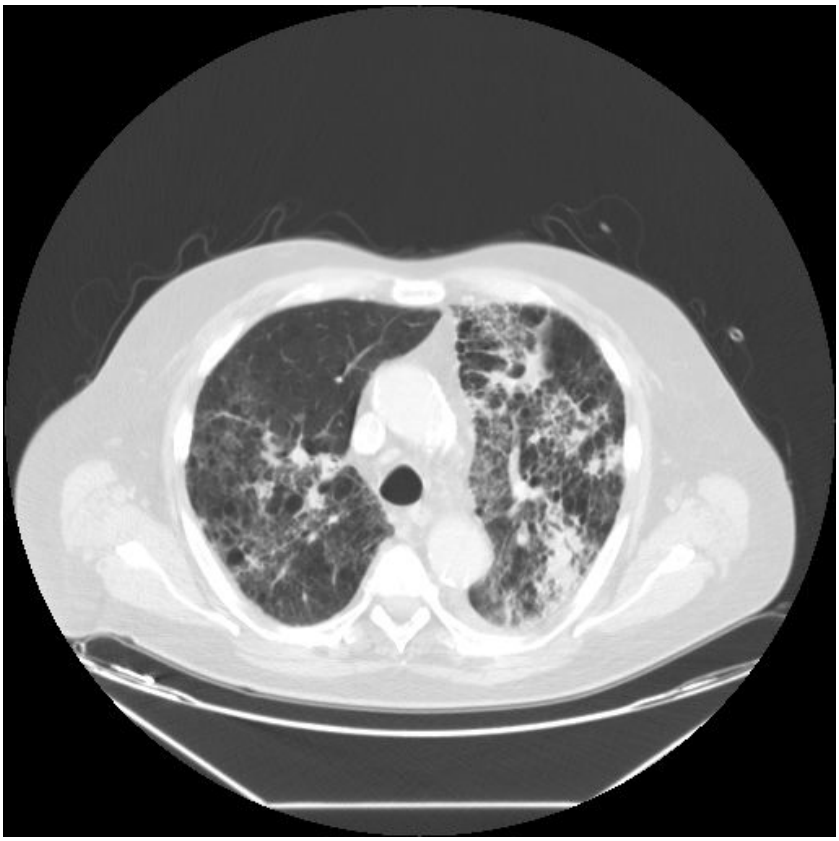
Como nos referimos anteriormente la presentación clínica es similar a la neumonía que en nuestro caso se inició tratamiento como tal, sin tener inicialmente sospecha de Aspergilosis, pero ante el empeoramiento, teniendo varios cultivos positivos para Aspergillus y asociando el antecedente de EPOC, sin demorar más en realizar mayores estudios ni otros procedimientos decidimos iniciar tratamiento específico, que si bien es cierto estando ante un paciente como el nuestro realizando un seguimiento permanente vigilando que no apareciesen efectos adversos así como valorando la tolerancia pudimos dar un tratamiento completo.