-12-

FIEBRE Y CONDENSACIÓN PULMONAR. NO TODO ES INFECCIÓN

Autores: Omar Sánchez Martin, Pablo Lozano Cuesta, Alba Lafuente Galindo, Fernando Gustavo Gutiérrez Herrero, Haizea Álvarez Martínez, Ana María Pueyo Bastida.

Centro de Trabajo: Servicio de Neumología. Hospital Universitario de Burgos.

CASO CLÍNICO

Antecedentes personales:

Mujer de 41 años, que trabaja como técnico en Radiología. Ex-fumadora desde hace 16 años, con consumo acumulado de 8 años-paquete. No padece HTA ni metabolopatías. Hace 6 años requirió ingreso hospitalario por flemón periamigdalino. Tomó anticonceptivos durante años, no en la actualidad. En abril 2016 diagnosticada de carcinoma lobulillar infiltrante G1 de mama derecha, tratado con cirugía, y radioterapia adyuvante que completó en agosto 2016. Actualmente recibe hormonoterapia con Tamoxifeno. Además, toma Omeprazol, sin otra ingesta de fármacos.

Enfermedad actual:

La paciente ingresa por presentar desde varios días antes fiebre, malestar general, tos intensa que dificulta el sueño y mialgias. Molestias torácicas, sin evidente dolor pleurítico. El cuadro se intensifica en las últimas horas, por lo que consulta.
La anamnesis dirigida recoge desde varios meses antes ligero empeoramiento del estado general, a raíz de un proceso inflamatorio-infeccioso cutáneo en la zona mamaria derecha. Posteriormente ha permanecido con sensación de astenia durante meses.

Exploración física:

Al ingreso, la paciente presenta buen nivel de consciencia y estabilidad hemodinámica, manteniendo saturación de O2 en valores normales, en torno al 98%. Eupneica en reposo. Tª 37.1°. Auscultación cardiaca: Rítmica sin soplos. Auscultación pulmonar: murmullo vesicular conservado en ambos campos pulmonares, sin agregados.

Pruebas complementarias:

- En la analítica de sangre se objetiva una VSG 41 mm/1h, PCR 54 mg/L, procalcitonina 0.0 ng/mL y neutrofilia leve. Resto de parámetros analíticos dentro de la normalidad.
- En cuanto a las pruebas microbiológicas, resulta negativa la antigenuria para Legionella y S. Pneumoniae, los hemocultivos y el cultivo de esputo.
- La radiografía de tórax al ingreso muestra una condensación que afecta al segmento anterior del LSD y LMD, sugestiva de neumonía bilobar **(Figura 1)**.
- Se realiza TC de tórax con contraste, en el que se observan áreas de consolidación parenquimatosa e infiltrados en vidrio deslustrado en LSD y LM, con broncograma aéreo, todo ello sugerente de neumonía como primera posibilidad. Se objetivan múltiples adenopatías hiliares derechas y en menor medida en cadena paratraqueal derecha, de aspecto reactivo. No hay derrame pleural. **(Figura 2)**. Un eco-doppler de miembros inferiores descarta la presencia de TVP.

Evolución:

Al ingreso se inicia cobertura antibiótica de amplio espectro. Una anamnesis más dirigida permite sospechar el carácter subagudo del cuadro, con afectación previa del estado general, con poca sintomatología respiratoria. Los resultados microbiológicos iniciales negativos y algunos datos analíticos, que no sugieren infección, nos hacen plantear otras posibilidades diagnósticas (afectación inflamatoria, no infecciosa). Los antecedentes de radioterapia, aunque completada 6 meses antes, plantean la posibilidad de patología secundaria a dicho tratamiento. Se realiza fibrobroncoscopia con BAL y biopsia transbronquial dirigida por las imágenes del TC. Cabe destacar la aparición de neumotórax que requiere drenaje pleural para su resolución. Se decide iniciar tratamiento con corticoides a dosis altas. Los resultados del BAL muestran patrón celular compatible, siendo la citología negativa para malignidad. La biopsia transbronquial muestra tejido pulmonar con hallazgos histológicos compatibles con neumonía organizada, lo que confirma la sospecha diagnóstica. En tratamiento con corticoides se objetiva inmediata mejoría tanto clínica como radiológica, pudiendo ser dada de alta a los pocos días con corticoides y heparina de bajo peso dado el riesgo de trombosis en relación con la toma de tamoxifeno y corticoides. Al mes la paciente acude a revisión programada con clara mejoría clínica y radiológica con persistencia de mínimo infiltrado en LMD **(Figura 3)**. Se mantiene corticoide oral con descenso paulatino.

Diagnóstico:

Neumonía organizada inducida por radioterapia.

Discusión:

El daño pulmonar radioinducido se define como un proceso inflamatorio pulmonar que se produce tras la exposición completa del pulmón o de una parte muy concreta del mismo a la radiación ionizante, siendo el tejido pulmonar particularmente radiosensible. Diferenciamos dos entidades: por una parte la ***neumonitis rádica*** desencadenada por el efecto citotóxico de la radioterapia y la inducción de señales de transducción mediadas por citoquinas (TGFβ1, TNFα, IL1α…). Y, por otra parte, la ***neumonía organizada***, en la que los cambios inflamatorios que se producen en el tejido pulmonar irradiado desencadenan una reacción de hipersensibilidad mediada por eosinófilos, neutrófilos y linfocitos con desarrollo de una alveolitis linfocítica de linfocitos T activados (5) (3).

La neumonía organizada es una entidad clínico-patológica que aparece como complicación infrecuente relacionada con la radioterapia en el cáncer de mama, con una incidencia de hasta el 2,5% (2) (5). Tal asociación se describió por primera vez en el año 1995 por Crestani et al. proponiendo los siguientes criterios diagnósticos: 1) Radioterapia mamaria en los últimos 12 meses, 2) Síntomas generales o respiratorios de al menos dos semanas de evolución, 3) Compromiso pulmonar en la radiografía o tomografía computarizada (TC) de tórax fuera de la zona irradiada y 4) ausencia de otra causa específica que justifique el cuadro, siendo necesario realizar el diagnóstico diferencial con infecciones pulmonares bacterianas y fúngicas, inhalaciones tóxicas y neumonías organizadas secundarias a medicamentos.

Para el diagnóstico podemos encontrar una serie de hallazgos que nos orienten hacia esta entidad:

- Antecedentes de radioterapia mamaria. Hay que tener en cuenta que el tiempo transcurrido entre la irradiación y la aparición de neumonía organizada es de 4 a 8 meses; mientras que la neumonitis rádica aguda aparece en un plazo de 4 a 12 semanas.
- Entre los hallazgos analíticos destacan una leucocitosis y neutrofilia leves con un aumento de los reactantes de fase aguda como la PCR y la VSG (2).
- La radiografía de tórax muestra opacidades alveolares difusas; generalmente bilaterales o comprometiendo segmentos de lóbulos diferentes, con un cierto predominio por los campos medios e inferiores, siendo comunes las opacidades pulmonares recidivantes y migratorias en imágenes subsecuentes (2) (4).
- La TC es capaz de delimitar de forma más precisa la distribución peribroncovascular y subpleural de la consolidación del espacio aéreo, que suele verse como opacidades en vidrio deslustrado u opacidades nodulares pequeñas junto con engrosamiento y dilatación de la pared bronquial (4). Es importante remarcar que estos hallazgos pueden aparecer fuera del campo pulmonar incluido en la radioterapia, a diferencia de lo que ocurre en la neumonitis rádica donde la lesión pulmonar queda restringida al área irradiada (4).
- El principal papel de la fibrobroncoscopia es excluir otras posibles causas de neumonía organizada, especialmente infecciosas, generalmente a través de biopsia transbronquial. Los hallazgos en el lavado broncoalveolar (BAL) no son específicos de neumonía organizada, presentando un patrón “mixto” consistente en la existencia de linfocitos (+25%), macrófagos espumosos (+20%), neutrófilos (+5%) y eosinófilos (-25%).
- En las pruebas de función pulmonar se describen patrones espirométricos restrictivos con disminución leve de la capacidad de difusión de monóxido de carbono e hipoxemia discreta (2).

Para el tratamiento de la neumonía organizada se emplean corticoesteroides sistémicos con una mejoría clínica y radiológica en aproximadamente dos semanas, siendo aconsejable su mantenimiento durante un periodo de 2 a 5 meses para evitar recidivas, las cuales se han descrito hasta en la mitad de los pacientes. El pronóstico a largo plazo es bueno con recuperación clínica y radiológica completa en la mayoría de los casos (2) (5). El seguimiento de estos pacientes se realiza a través de la clínica, radiografía de tórax y función pulmonar.

BIBLIOGRAFÍA

1. W. MERRILL, William: «Radiation-induced lung injury». En: UpToDate. 15-03-2017: uptodate.publicaciones.saludcastillayleon.es/contents/radiation-induced-lunginjury?source=search_result&search=neumonitis%20por%20radiación&selectedTitle=1~4
2. MORALES SOTO, Arturo, et ál.: «Neumonía en organización por radiación en el paciente con cáncer de mama. Caso clínico». En: SCIELO. 16-03-2017: http://www.scielo.cl/scielo.php?script=sci_arttext&pid=S0034-98872013000500016
3. Crestani B, et ál.: «Migratory bronchiolitis obliterans organizing pneumonía after unilateral radiation therapy for breast carcinoma». *Eur Respir J,* núm. 8 (1995), 318-21.
4. GIMÉNEZ, A., T. Franquet, A. Hidalgo: «Manifestaciones intratorácicas del cáncer de mama».

5. *Radiologia*, vol. 53, núm. 1 (2011), 7-17, Copyright © 2010 SERAM. 15-03-2017: https://www.clinicalkey.es/#!/content/journal/1-s2.0-S0033833810003413
6. GONZÁLEZ PATIÑOA, Ezequiel: «Bronquiolitis obliterante con neumonía organizada: forma poco frecuente de toxicidad pulmonar en el tratamiento radioterápico del cáncer de mama». *Clin Trans Oncol,* núm. 6 (2004), 239-41. 16-03-2017: http://www.elsevier.es/es-revista-clinical-translational-oncology-57-articulo-bronquiolitis-obliterante-con-neumonia-organizada-13061830

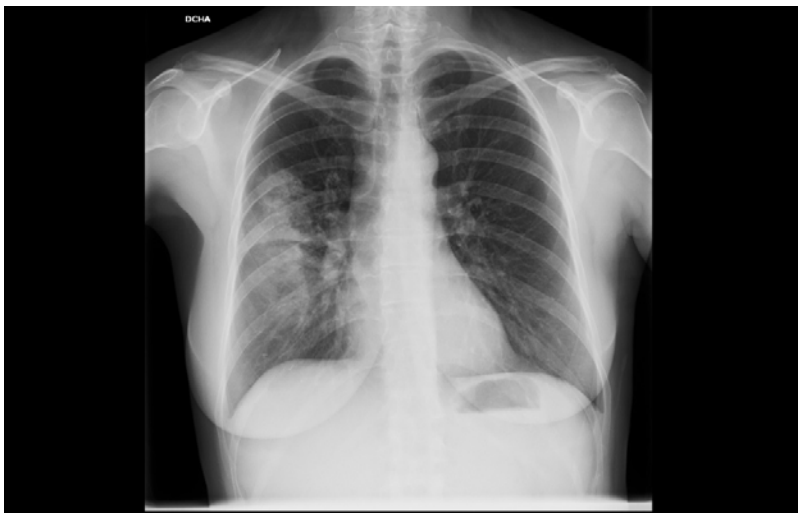

Figura 1: Radiografía de tórax PA al ingreso.

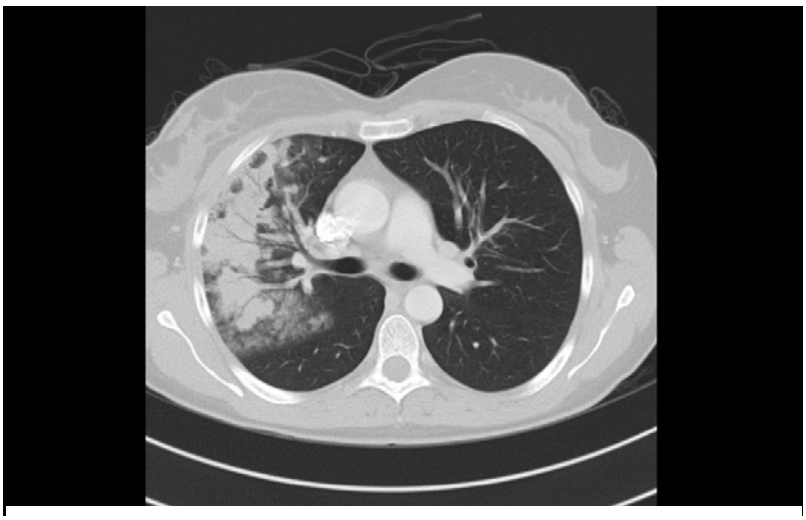

Figura 2: TC de tórax con contraste

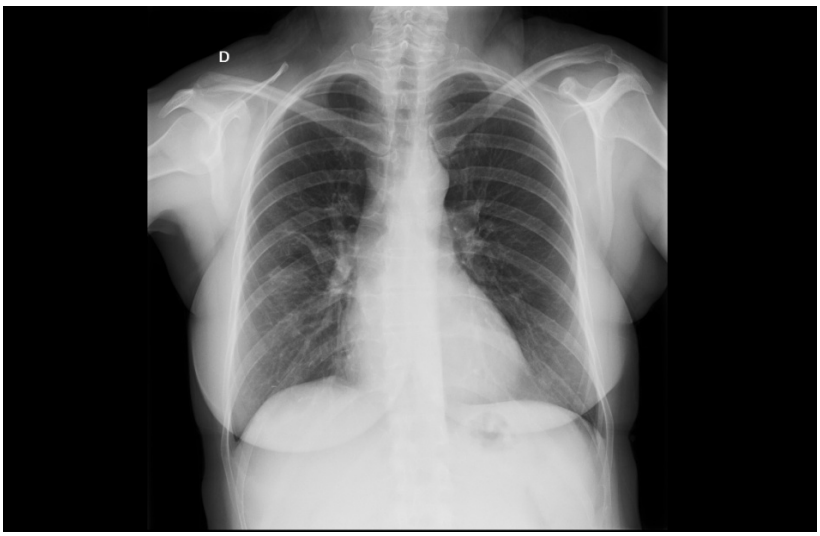

Figura 3: Radiografía de tórax PA al alta.