-5-

TORACOSCOPIA EN NEUMOTÓRAX ESPONTÁNEO SECUNDARIO PERSISTENTE

Candelario Cáceres, A (R2); Marte Acosta, D (R4); Delgado Bregel, JL; Alonso Mallo, E; Fernández Jorge, MÁ. Servicio de Neumología. Complejo Asistencial de Palencia.

Paciente de 76 años de edad que acude a Urgencias por cuadro de tos y disnea progresiva de una semana de evolución.

Antecedentes personales: alérgico a Estreptomicina y Lincomicina. Tercer grado de Silicosis. Neumotórax apical izquierdo.

En Tratamiento habitual con Indacaterol.

Exploración Física: T 36'7C, TA 130/65mmHg, SatO2 94%. Hábito asténico. Murmullo vesicular disminuido en base izquierda. Resto anodino.

Pruebas Complementarias:

Determinaciones analíticas normales.

GAB: pH 7.45; PCO2 40 mmHg; PO2 65 mmHg; SatO2 93%, HCO3 28 mmol/L.

Radiografía de tórax: Conglomerados silicóticos bilaterales (sin cambios respecto a previas). Neumotórax izquierdo parcial, de preferencia basal (de nueva aparición) (Fig. 1)

TAC Tórax: Hallazgos compatibles con fibrosis masiva progresiva estable con respecto a estudios previos. Neumotórax izquierdo de predominio basal (Fig. 2).

Espirometría: FVC: 2950 (68.8%), FEV1: 2000 (67%), FEV1/FVC: 68%.

Evolución:

Durante el ingreso se objetiva Neumotórax espontáneo secundario y se procede a la colocación de drenaje endotorácico fino; sin que se evidencie re-expansión pulmonar, por lo que se coloca otro drenaje del 24Fr, unido en "T" al previo y conectado a aspiración continua.

Se realiza TAC, comprobando la correcta colocación del drenaje, pero con persistencia del neumotórax. Dado el riesgo que supondría en este paciente la Cirugía, se optó en un principio por la realización de videotoracoscopia. Bajo sedación, se introdujo el Pleuroscopio por el 6to espacio intercostal, línea axilar anterior; visualizándose 3 formaciones bullosas en LID sobre las que se instila Talco (Fig. 3). Se deja nuevo drenaje del 28 Fr conectado a aspiración continua. Post-operatorio sin complicaciones. Se comprueba re-expansión pulmonar, excepto una pequeña cámara apical que se mantiene tras 24 horas de DET pinzado y que desaparece en revisión posterior a los 2 meses (Fig. 4).

Diagnóstico Final:

Neumotórax espontáneo secundario.

Discusión:

El primer objetivo a conseguir en el tratamiento del neumotórax espontáneo, es la reexpansión pulmonar y el alivio de los síntomas. Es práctica habitual en cualquier neumotórax de una cuantía aproximada superior al 15% del volumen del hemitórax afecto, la implantación de un tubo intrapleural conectado a un sistema de drenaje al que se aplica o no, aspiración negativa. El tratamiento subsiguiente va a depender de la extensión del colapso pulmonar, de la causa de este colapso y del número de episodios de neumotórax. Existen tres factores fundamentales, independientemente de la causa desencadenante, que va a condicionar actuaciones terapéuticas más agresivas. El primero sería la persistencia de fuga aérea en el sistema de drenaje. En segundo lugar el fallo en la reexpansión pulmonar. Por último, la historia de neumotórax recurrente. Un cuarto factor, por supuesto importante a considerar, sería la existencia de una patología pleuropulmonar demostrada, sugestiva de ser la causa del neumotórax [1].

Con el paso del tiempo y promovido fundamentalmente por autores europeos, se va acumulando experiencia sobre el gran valor de la información obtenida por toracoscopia para plantear una terapéutica con éxito del neumotórax recurrente. Babichev y col.[2] comparan un grupo de 110 pacientes con neumotórax espontáneo tratado sin pleuroscopia, con otro grupo de 120 pacientes en los que se practicó toracoscopia previa y la pauta terapéutica modificada de acuerdo a los hallazgos obtenidos. La tasa de recidivas fue muy inferior en el segundo grupo.

La aplicación de talco intrapleural a través del drenaje o por toracoscopia se ha demostrado eficaz en los pacientes con Neumotórax espontáneo secundario y EPOC grave, y está más extendida y justificada que en el Neumotórax espontáneo primario. No obstante, se aconseja reservarla para los casos con contraindicación quirúrgica o mal pronóstico de la enfermedad de base (grado de recomendación D)[3].

Actualmente la indicación fundamental de la toracoscopia se basa en establecer el carácter y la magnitud de las lesiones condicionantes del neumotórax para posteriormente indicar una actitud terapéutica. Se trata pues, en sus inicios, de una actuación de índole diagnóstico en su principal objetivo y terapéutico en algunos casos.

Bibliografía:

1. Sánchez Palencia Ramos A., Guijarro Jorge R., Cueto Ladrón de Guevara A. Tratamiento de neumotórax espontáneo por toracoscopia. Una alternativa terapéutica a la toracotomía. Neumosur: Revista de la asociación de neumólogos del Sur. Vol.3, número 1, 1991, pp. 7-17.

2. Babichev S.I., Chudnovsky P.D., Katkovsky G.B.: The use of thoracoscopy in spontaneous nonspecific pneumothorax. Vestn. Khirur, 1968.101: 50.

3. Juan J Rivas de Andrés, Marcelo F Jiménez López, Laureano Molins López-Rodó, Alfonso Pérez Trullén, Juan Torres Lanzas. Normativa sobre el diagnóstico y tratamiento del neumotórax espontáneo. Archivos de Bronconeumología. Vol. 44 Núm.08, 2008; 44:437-48.

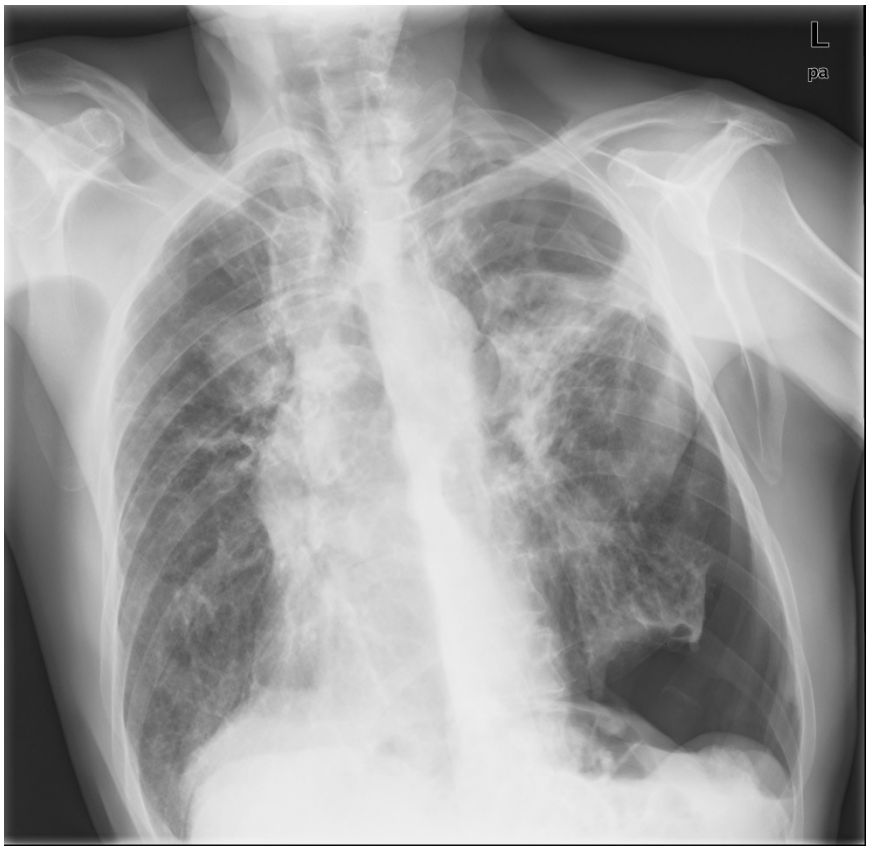

Fig. 1

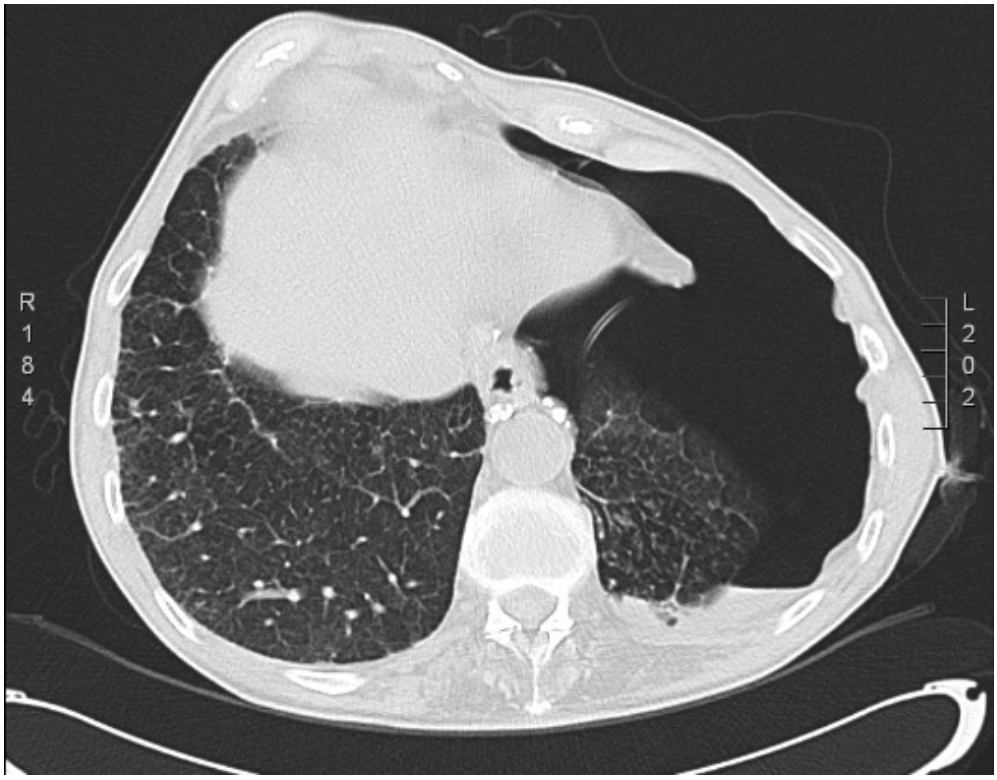

Fig. 2

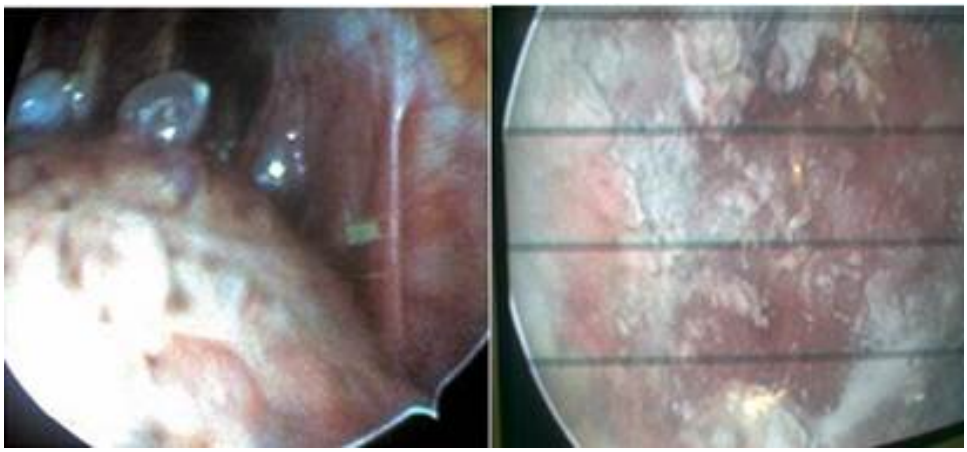

Fig. 3

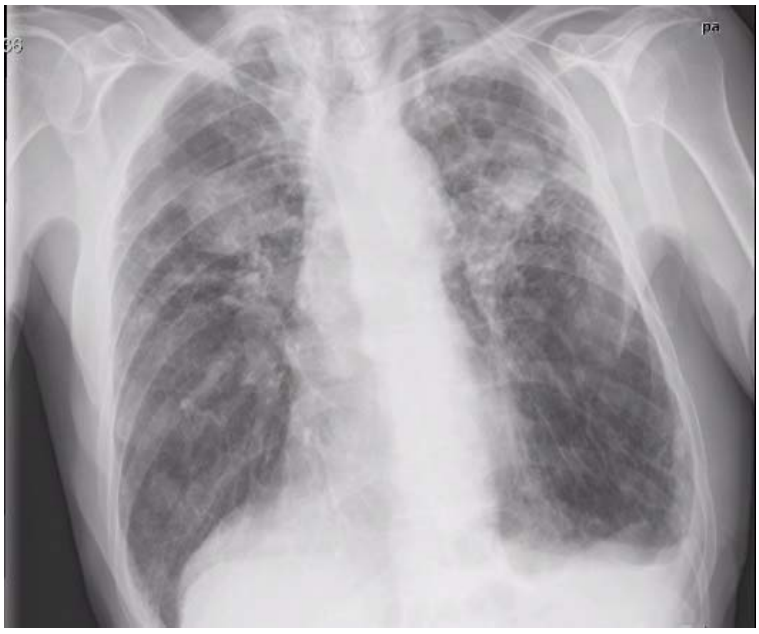

Fig. 4